

Verbrennungen - zwei Praxisfälle

von HP Dr. med. vet. Anita Kracke

Allgemeines

Unter einer Verbrennung, *combustio*, versteht man in der Medizin eine Gewebsschädigung durch große Hitzeeinwirkung. Als Ursache kommen heiße Dämpfe, Gase, Flüssigkeiten, Flammen und Explosionen in Frage. Auch die Sonne kann zu Verbrennungen führen, weil deren Einwirkung, z.B. auf die Haut und Schleimhäute, häufig unterschätzt wird. Elektrischer Strom ruft ebenfalls eine Überhitzung lebender Gewebe und deren Schädigung hervor. Schließlich kann heftige Reibung, z.B. durch Rutschen, gleichfalls Verbrennungen erzeugen.

Zu den schmerzhaften Veränderungen kommt es deshalb, weil sich die Temperatureinwirkungen auf das Gewebe wegen der schlechten Leitfähigkeit von Haut und Schleimhaut nicht schnell verbreiten können. Deshalb reichen bereits Temperaturen zwischen 50 und 60 Grad für eine Gewebszerstörung aus. Zusätzlich zu diesen Wärmeeinwirkungen gibt es noch solche Haut- und Schleimhautschäden, die durch übergroße Kälteeinwirkung, sogenannte Kälteverbrennungen, verursacht werden.

Neben der großen Schmerzhaftigkeit von Verbrennungen und ihrer verzögerten Heilungstendenz gegenüber anderen Verletzungen zeichnen sich diese Defekte noch zusätzlich dadurch aus, dass sie, wenn eine bestimmte Ausbreitungsgröße überschritten ist, starke allge-

meine Auswirkungen auf das betroffene Individuum haben.

Unter dem Begriff einer Verbrennungskrankheit werden all jene Symptome zusammengefasst, die im Falle eines großen Ausmaßes der Hitze- oder Kälteeinwirkung auftreten können. Das kann ein Kreislaufchock oder eine allgemeine fieberhafte Erkrankung sein.

Hervorgerufen werden die Erscheinungen durch das koagulierte Körpergewebe, die starke Eiweißausschwitzung im lädierten Bereich, Flüssigkeitsverluste und die entstandenen Giftstoffe. Im schlimmsten Falle kommt es sogar zu einem Versagen innerer Organe, die anfänglich von der eigentlichen Schädigung nicht betroffen sind, wie z.B. die Nieren. Die Gewebszerfallsprodukte überschwemmen den gesamten Körper, können zu Gefäßverschlüssen und sogar zum Tode des Patienten führen.

Nach der Tiefe der schädigenden Einwirkung in die Haut unterscheidet man einzelne Verbrennungsgrade. Die leichteste Form, Grad 1, betrifft nur die Oberhaut mit Rötung, Schwellung, Schmerzen. Diese Läsionen heilen ohne Narbenbildung ab.

Bei Verbrennungen zweiten Grades ist zusätzlich die Lederhaut in ihren obersten Schichten betroffen. Hierbei kommt es neben den bereits genannten Symptomen zusätzlich zur Blasenbildung. Die eiweißreiche Flüssigkeit in der Blase stellt z.B. bei

Reibungen einen Druckpuffer dar, ist aber besonders im Falle der Eröffnung ein idealer Nährboden für bakterielle Infektionen. Haarwurzeln, Drüsen und Nervenrezeptoren bleiben bei Verbrennungen 2. Grades erhalten und führen deshalb zu den bekannten starken Schmerzen. Die Wundheilung erfordert meistens 3 Wochen, wobei die Wunde narbenfrei verheilt, allerdings zum Teil Pigmentstörungen hinterlässt.

Verbrennungen dritten Grades sind erheblich schwerwiegender. Dabei werden neben der Ober- und Lederhaut auch das Unterhautfettgewebe, die Haarfollikel und Drüsen sowie die Rezeptoren des Tast- und Schmerzsinnes zerstört. Aus diesem Grunde sind zwar solche tiefgreifenden Verletzungen schmerzlos, aber umso empfindlicher reagieren die Randgebiete, wo die Läsionen in den Verbrennungsgrad 2 übergehen. Der Wundgrund ist in solchen Fällen oft verkohlt und blutet nicht, weil auch die Blutgefäße zerstört sind. Solche Brandwunden heilen sehr zögerlich, sind stark infektionsgefährdet und hinterlassen starke Narben.

Bei Verbrennungen 4. Grades schließlich sind die Verletzungen so tiefgreifend, dass keine *Restitutio ad integrum* mehr möglich ist.

Praxisfall 1:

Am 13. Dezember 2010 rief mich der Ehemann einer Bekannten an und berichtete, dass seine Frau am

Vortage durch heißes Wasser heftige Verbrennungen erlitten habe. Die 70-Jährige hatte sich versehentlich eine Schale mit kochendheißer Inhalationsflüssigkeit in den Schoß geschüttet.

Das Problem bei solchen Verbrühungen wird zusätzlich neben den hohen Temperaturen noch dadurch verschärft, dass eine Kühlung als Sofortmassnahme nicht gleich möglich ist, weil die nasse heiße Kleidung wie ein Verband die Wärmeableitung noch zusätzlich erschwert. Die Patientin war umgehend in das örtliche Krankenhaus eingeliefert worden. Dort fand eine entsprechende erste Behandlung statt mit Verbänden zur Schmerzlinderung und Infektionsprophylaxe.

Die Abbildungen 1 und 2 zeigen die Wunden nach 24 Stunden. Betroffen waren besonders beide Oberschenkelinnenflächen und die äußeren Geschlechtsorgane wie Vulva und Schamhügel. Die Patientin litt unter starken Schmerzen, die mit entsprechenden allopathischen Mitteln behandelt wurden.

Aufgrund der Symptomatik hielt ich die Einnahme von rechtsdrehender Milchsäure für ratsam. Die Patientin nahm RMS® Tropfen (Fa. Asconex) 2x tgl. 40 mit viel warmem Wasser schluckweise. Zusätzlich sollte sie täglich 2x 2 Tabletten SANUVIS lutschen. Damit wollte ich die starke Gewebsübersäuerung im Wundgebiet lindern. Zusätzlich bekam sie Quinomit® (Fa. MSE) 2x 2 Hübe tgl.. Bei diesem Mittel handelt es sich um ein Q10-Präparat, das als Nano-Quinol (aktive Form des Q10) oral gegeben werden kann, um die Mitochondrienfunktion und Wundheilung im Körper anzuregen. Der Ehemann wurde angehalten, seiner Frau möglichst viel resveratrol- und

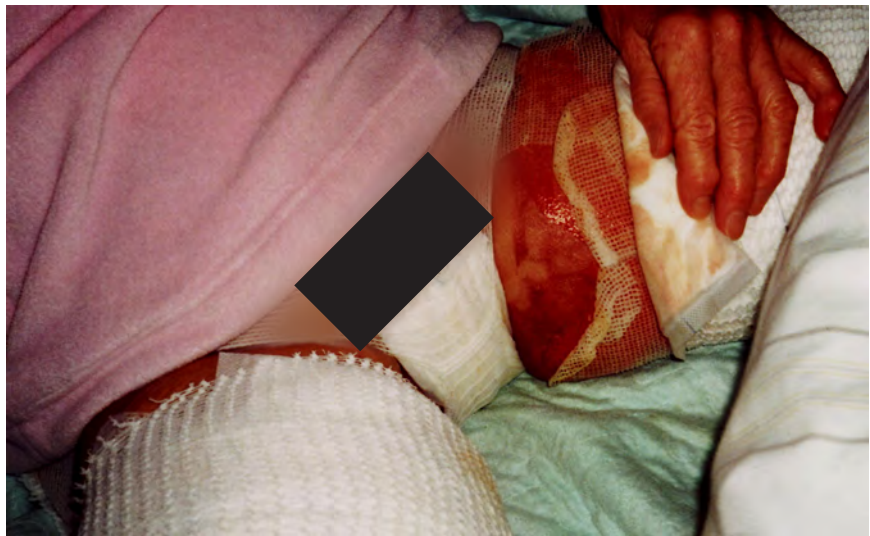

Abb 1: Zustand nach 24 Stunden

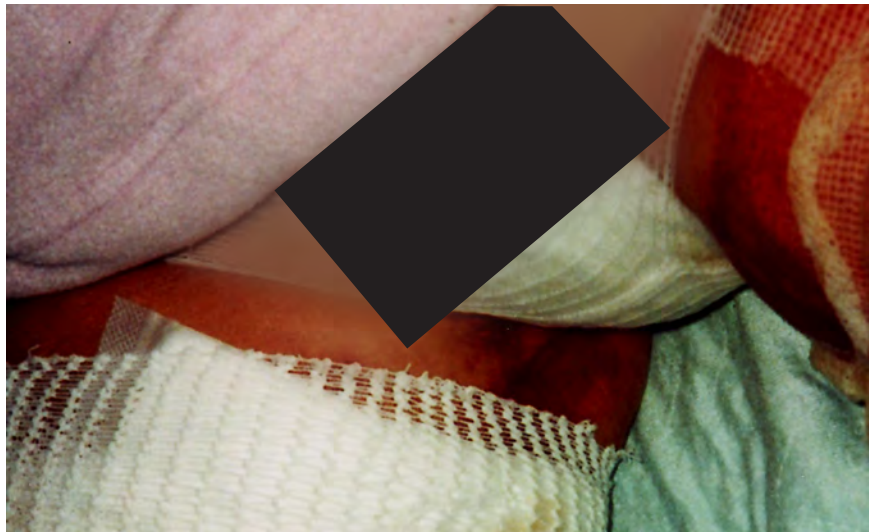

Abb. 2: Zustand nach 24 Stunden

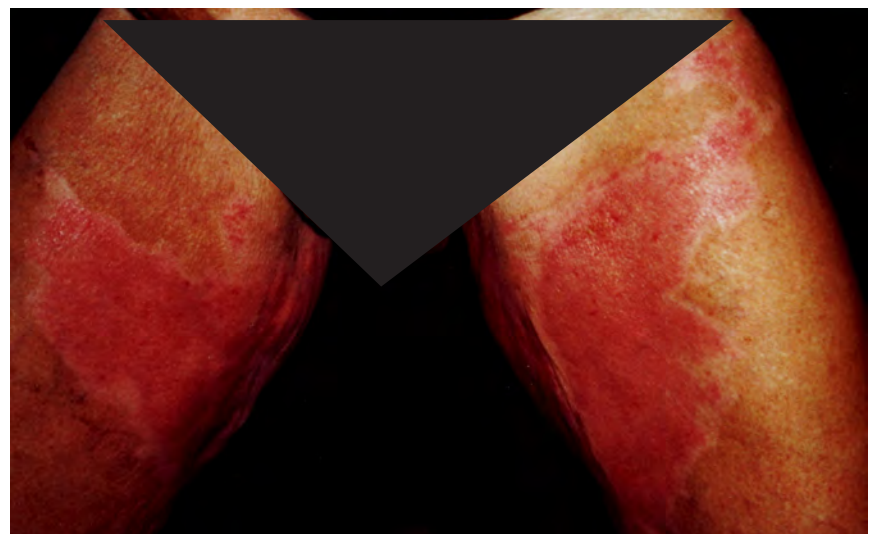


Abb. 3: Zustand am 17. Tag

flavonoidhaltiges Obst und Gemüse zu geben, um die Infektabwehr zu steigern und die Epithelisierung zu fördern.

Am 29. Dezember 2010 sah ich die Patientin erneut. Sie war nach 16 tägigem Aufenthalt im Krankenhaus vor 24 Stunden entlassen worden und die Abbildung 3 zeigt den Fortgang der Heilung am 17. Tag nach Eintritt der Verbrennungen. Die Hautwunde war geschlossen, aber die Patientin klagte immer noch

über starke Schmerzen im Wundbereich, weshalb sie keine Unterwäsche tragen und lediglich mit einem weiten Rock bekleidet sein konnte.

Jetzt konnte sie die betroffenen Hautpartien abwechselnd mit SANUVIS D1 und MUCOKEHL D3 Salbe behandeln. Gleichzeitig empfahl ich ihr MUCOKEHL D5 Tropfen 3x 5-10 tgl. oral. Da zu befürchten war, dass die Frau eine gewisse Abhängigkeit zu dem schulmedizinisch verordneten Schmerzmittel entwick-

keln könnte, ließ ich in der Apotheke daraus eine homöopathische Aufbereitung herstellen in der Potenzstufe D8. Mit einer solchen homöopathischen Zubereitung ist es möglich, das allopathische Medikament „auszuschleichen“ und gleichzeitig auch noch eine Ausleitung der schädigenden ursprünglichen Substanz zu erreichen.

Die Wundheilung schritt jetzt sehr gut voran, was auf Abbildung 4 und 5 zu erkennen ist. Dieses Bild ent-

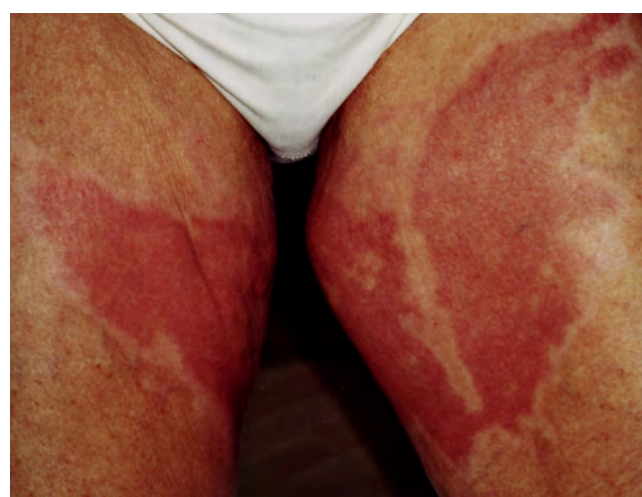
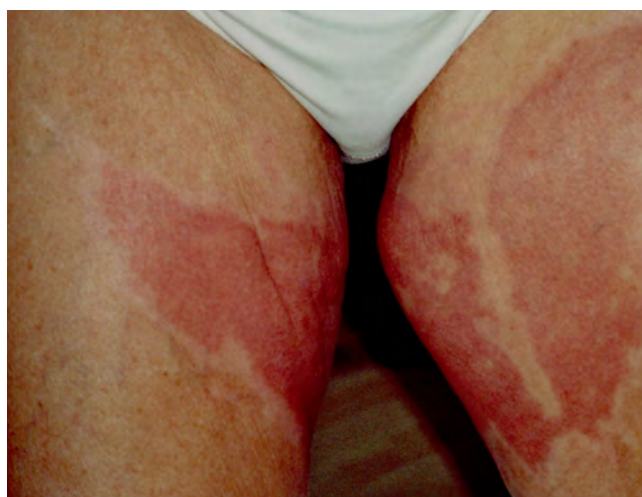
Abb. 4 und 5: Zustand 50 Tage nach der Verbrennung

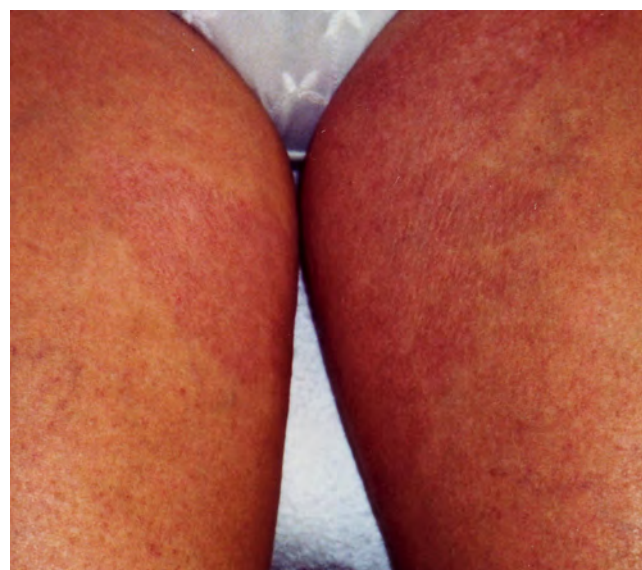
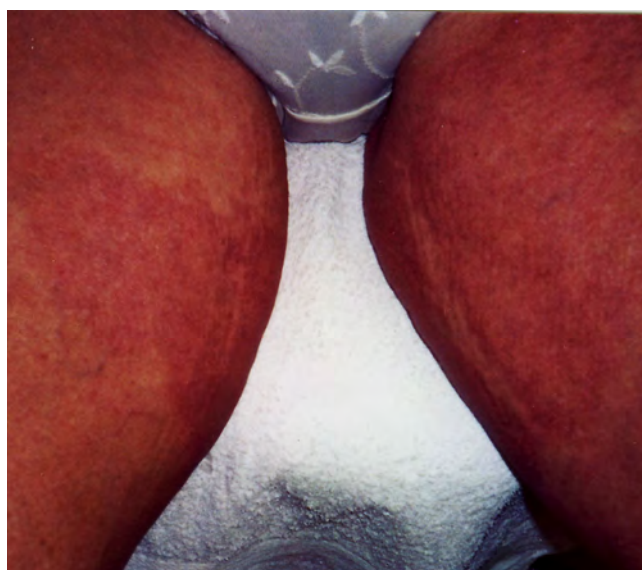
Abb. 6 und 7: Wundheilung nach 3 Monaten

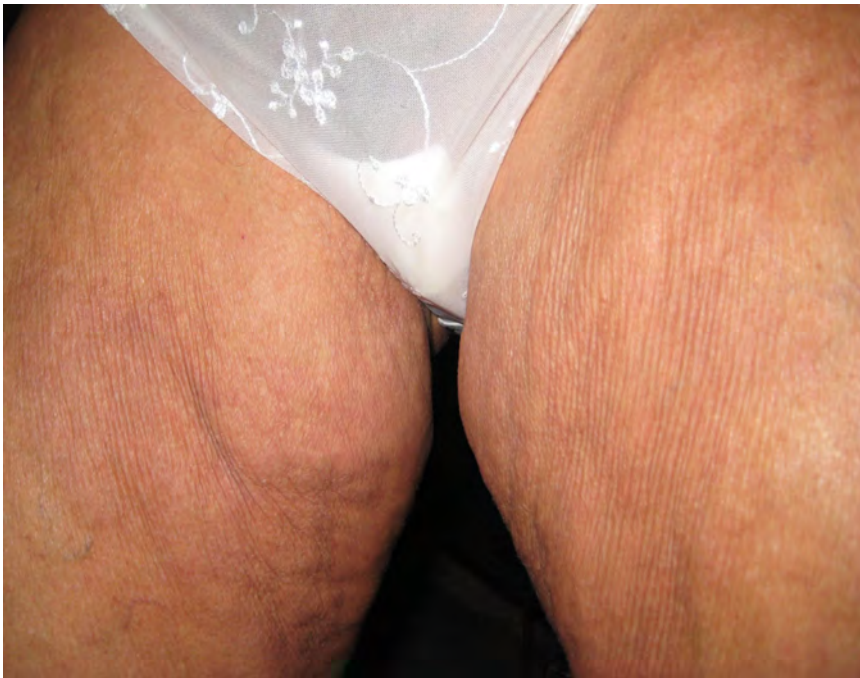

Abb. 8: Wiederherstellung der Hautoberfläche nach knapp 10 Monaten

macht werden, welches die gute Wiederherstellung der Oberschenkelhaut zeigt. Das Ausmaß der Hautläsionen lässt sich jetzt nur noch erahnen.

Zusätzliche Beobachtungen - Praxisfall 2:

Wenn man verbrühte Hautpartien sofort nach dem Eintritt der Verletzung lange Zeit mit kaltem Wasser kühlt und dann gleich rechtsdrehender Milchsäure, z.B. RMS® Tropfen (Fa. Asconex), mehrfach im Abstand von ca. 30 Minuten pur auf die Haut gibt, klingen Rötung und Schmerzhaftigkeit sehr schnell ab. Zwar wird die Einwirkung der rechtsdrehenden Milchsäure im Moment als sehr „brennend“ empfunden, das Gefühl klingt jedoch innerhalb einer Minute schnell ab. Die Bilderfolge zeigt einen Unterarm, der durch Verbrühung mit heißem Wasser innerhalb kurzer Zeit wieder schmerzfrei und symptomarm wurde. Lediglich an einer Stelle entstand eine Brandblase, weil in diesem Hautbereich das Bündchen des Pullovers relativ lange als heißer „Verband“ lag und von der Wasserkühlung nicht sofort erreicht wurde.

stand Mitte Februar 2011. Die Hautveränderungen waren allerdings immer noch gut zu erkennen und die Patientin klagte weiterhin über starke Berührungsempfindlichkeit. Die Behandlung mit Salben und Tropfen wurde fortgesetzt, allerdings konnte die Dosierung der MUCOKEHL D5 Tropfen reduziert werden auf 2x 10 täglich.

Am 5. April 2011 wurden die Bilder der Abbildungen 6 und 7 gemacht, wobei die Patientin mir berichtete, dass sie nunmehr seit 14 Tagen wirklich ganz ohne Beschwerden sei. So hatte denn die Wundheilung insgesamt 3 Monate gedauert.

Ein abschließendes Bild (Abb. 8) konnte am 11. Oktober 2011 ge-

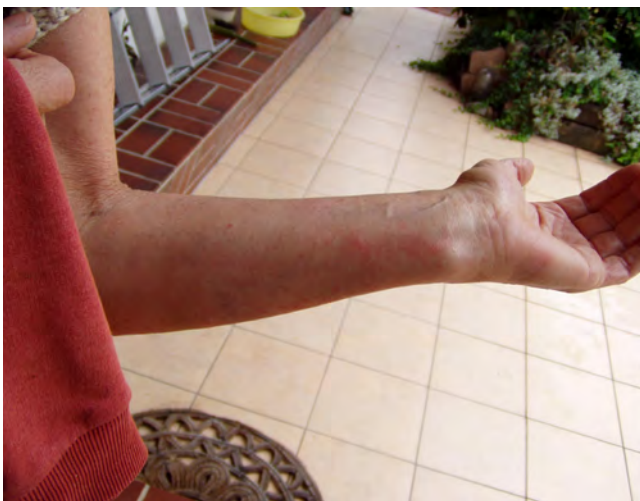

Abb. 9: sofort nach der Verbrühung

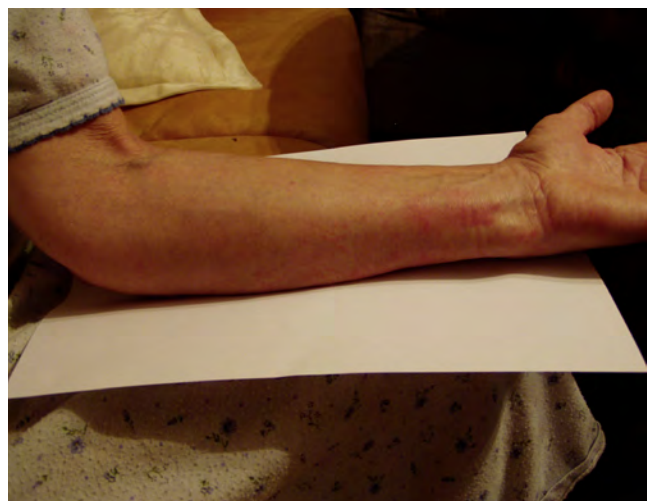

Abb. 10: 6 Stunden nach der Verbrühung

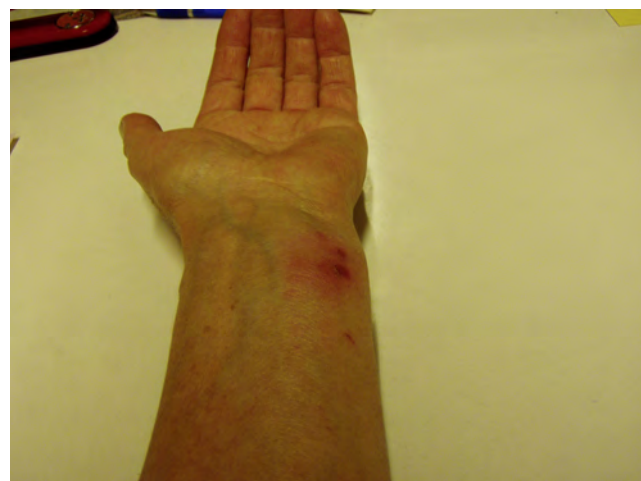
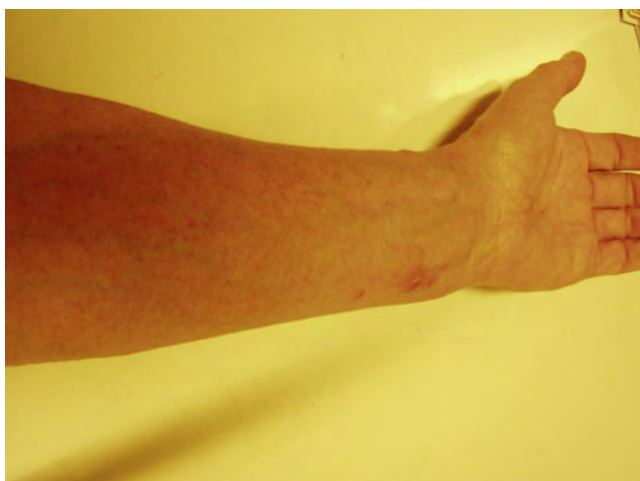
Abb. 11 und 12: Brandblase

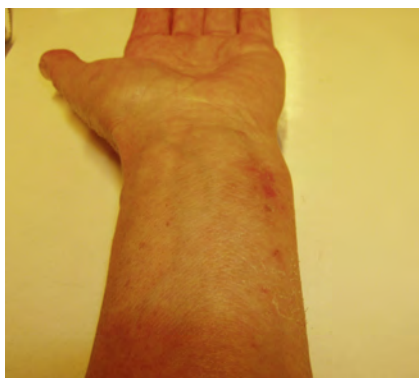

Abb. 13: Heilung

Die Brandblase (Abb.11,12) jedoch war, nachdem sie sich von selbst innerhalb von weiteren 6 Stunden geöffnet hatte, überhaupt nicht schmerzhaft und nässend, wie man es sonst gewöhnlich antrifft. Da die betroffene Stelle in einem Bereich lag, der durch das Waschen der Hände und den täglichen Abwasch in der Küche sehr leicht benetzt und gereizt wird, war diese Reaktion umso erstaunlicher. Die Wundheilung

verlief innerhalb einer Woche völlig komplikationslos. □

Hinweis: in beiden Fällen sind die Patientinnen mit der Veröffentlichung der Bilder einverstanden.