



Harnsaure Diathese beim Hund durch Übereiweißung

Dunkelfeldmikroskopische Beobachtungen

von Dr. med. vet. Peter Berger

Zusammenfassung

„Gicht“ ist eine sehr häufige Stoffwechselerkrankung bei Hunden, die oft nicht erkannt wird, aber mit dem Dunkelfeldmikroskop im nativen Blut bei 1000facher Vergrößerung leicht zu diagnostizieren ist.

Diese Stoffwechselerkrankung entsteht durch Überfütterung mit tierischem Eiweiß, besonders bei älteren Hunden, die neben handelsüblichem Fertigfutter, Fleisch, Wurst, Pansen oder proteinreiche Hundesnacks erhalten. Symptome der „Gicht“ treten als schmerzhafte Bewegungsstörung oder Ausscheidungsdermatitis klinisch in Erscheinung. Bei der regulären Stoffwechseldiagnostik im Labor wird Harnsäure im Blut nur auf speziellen Hinweis hin bestimmt.

„Gicht“ ist mit ausleitender homöopathischer und isopathischer Therapie bei gleichzeitiger Fütterungsregulierung gut behandelbar.

Summary

Observations of blood under the dark field microscope: articular gout of dogs

Articular „gout“ is a very common metabolic imbalance in dogs. It is rarely recognised, but can be easily diagnosed under the darkfield microscope in native blood under 1000 times magnification. This imbalance in metabolism can be caused by overfeeding with animal proteins. Particularly affected are older dogs which get meat, sausage, rumen or other protein enriched dog snacks in addition to normal dog food. Symptoms of articular gout can appear as painful

disturbances of the extremities or elimination dermatitis. Diagnosis by conventional laboratories requires testing for uric acid or urate in blood and is only done by special request. Articular „gout“ is treatable with eliminating homeopathic and isopathic therapy, along with careful regulation of nutrition.

Untersuchungsmethode

Die Blutuntersuchung erfolgte mit einem frischen Blutstropfen im Dunkelfeld bei 1000-facher Vergrößerung im Spezialmikroskop. Im Dunkelfeldmikroskop wird der Durchlichtstrahl durch einen speziellen Dunkelfeldkondensator abgelenkt, so dass er gebeugt wird. Dadurch werden durchsichtige Objekte (Kristalle) im Blut ohne Färbung sichtbar.

Zum Vergleich wurde parallel bei einigen Hunden Harnsäure im Blut mit erhöhten Werten nachgewiesen.

„Gicht“: Lahmheit, Gelenkschmerzen, Hautirritationen

„Gicht“ als Ursache für Lahmheiten oder Hautirritationen wird gemeinhin in der täglichen tierärztlichen Praxis nicht diagnostiziert, weil kein Problembewusstsein dafür vorhanden ist. Bei der regulären labordiagnostischen Blutuntersuchung wird Harnsäure nur nach besonderer Anforderung bestimmt.

Gicht beim Menschen wird beschrieben als anfallsartige schmerzhafte Gelenkentzündung z.B. nach körperlicher Belastung, Unterkühlung u.ä., die als teigige Gelenkschwellung imponiert und nach Abklingen der schmerzhaften Beschwerden Schuppung über den

Gelenken und Hautjucken zeigt. Mit Hilfe von Urikostatika (Allopurinol) wird die Harnsäuresynthese gehemmt.

Eigene Untersuchungen

In einem Zeitraum von 8 Jahren erfolgten Untersuchungen von Nativblutproben im Dunkelfeldmikroskop von 258 Hunden. 91 % der Hunde zeigten typische Hinweise für eine Übereiweißung des Stoffwechsels. Charakteristisch sind Bilder im Mikroskop von hochgradig verdickten Erythrozytenwänden, aus denen sich typische Uratkristalle (rhomboidale Kristalle) bilden. Diese können sofort bzw. bis 24 Stunden nach Entnahme des Blutstropfens gefunden werden. Bei klinisch unauffälligen Hunden kann diese Beobachtung später erfolgen.

Folgende klinische Symptome wurden bei den Patienten mit harnsaurer Diathese beobachtet:

- 33% der Hunde hatten **schmerzhafte Bewegungsstörungen**, Nachhandschwächen, Bewegungsunlust, „rheumatoide Störungen“, die klinisch keiner plausiblen anderen Ursache zuzuordnen waren;
- 26% der Hunde zeigten **Dermatiden** mit Juckreiz, Hautrötung, Hautschuppung und hot spots. Dabei konnten Parasitenbefall oder andere Ursachen ausgeschlossen werden.
- Der Rest der Hunde war **klinisch unauffällig** (Alterscheck) oder hatte andere Erkrankungen.

Bei einigen Hunden wurde parallel Harnsäure im Blut bestimmt, wobei



der Referenzbereich bei 0-60 Mikromol/l liegt. Es ergaben sich Laborwerte von 67,6 µmol/l, 75 µmol/l und 79,9 µmol/l.

Die Erscheinungen sind nicht geschlechts- oder rassegebunden.

Therapie bei Lahmheit durch „Gicht“

Nach der Diagnosestellung „Gicht“ erfolgte mit den Besitzern ein ausführliches Beratungsgespräch über die Fütterungsgewohnheiten. Laut Vorbericht wurden die Hunde mit handelsüblichem Fertigfutter ernährt.

Zusätzlich erhielten sie „Leckerli“ als Belohnung – Kaustangen und -knochen –, häufig Fleisch, Wurst, Pansenstreifen, getrocknete Lunge oder Eier. Die anschließenden Fütterungsempfehlungen leiten sich von den Erkenntnissen ganzheitlich arbeitender Humanmediziner bzw. Heilpraktiker ab.

Die Therapie setzt sich aus zwei Komponenten zusammen:

1. medizinische Behandlung
2. Fütterungsumstellung

Zu 1.

Als medizinische Therapie wird mit Hilfe von homöopathologischen bzw. homöopathischen Arzneien der Zellstoffwechsel und die Ausleitung von im Interstitium abgelagerten Stoffen über die Leber und Niere angeregt.

Folgende Medikamente wurden je nach Befund eingesetzt: Ubichinon compositum, Coenzyme compositum, Hepar compositum, Berberis compositum, Solidago compositum und bei Hautpatienten wird zusätzlich Cutis compositum (alle Fa. Heel) s.c. injiziert.

Die Applikation isopathischer Arzneimittel wie VETOKEHL Muc D5, VETOKEHL Nig D 5, VETOKEHL Sub D4 s.c. und SANUVIS als i.m. Injektion hat einen direkten Einfluss auf alle Erkrankungen des paratuberkulösen Formenkreises des Skelett-

Immunsystems. ALKALA N Pulver (Basen) (kurzfristig, wenn Hunde dies tolerieren) über das Futter verabreicht, bewirkt eine schnelle Umstimmung des inneren Milieus und ist die Voraussetzung für eine rasche klinische Besserung. Dabei werden die Tierbesitzer angehalten, auf eine ausreichende Trinkmenge zu achten.

Zu 2.

Als erste Maßnahmen werden die Hunde für 2 – 4 Wochen frei von tierischem Rohprotein ernährt. Empfohlen wird Kartoffelsuppe mit Möhren oder anderem Gemüse, Reis, Nudeln als alleinige Nahrung. Als „Leckerli“ sind Knäckebrot, normales Brot und eventuell Zwieback erlaubt. Reifes Obst in jeder Form wirkt sich günstig aus.

Behandlungsprotokoll für „Gicht“ bei Hunden

Medikamentöse Therapie

1. Tag

- Ubichinon comp., Coenzym comp., Hepar comp., Solidago comp., Traumeel oder Berberis Homacord s.c., je 1 ml (alle Fa. Heel)

- evtl. Colchicum comp. s.c., 1 ml (Fa. Heel)

- je 1 ml VETOKEHL Sub D4, VETOKEHL Muc D5, VETOKEHL Nig D5, SANUVIS i.m. als Mischinjektion

ab 2. Tag

- VETOKEHL Muc D5 Tropfen morgens 1x 20 oral
- VETOKEHL Nig D5 Tropfen abends 1x 20 oral

7. Tag/14. Tag

- Injektion wie 1. Tag
- an Injektionstagen erfolgt keine orale Applikation

Fütterungsregulierung

- tiereisweißfreie Ernährung mindestens für 2 – 4 Wochen,

- gekochte Kartoffeln mit Möhren als dünner Brei, viel Wasser,

- Nudeln ohne Ei,

- Reissuppe, evtl. mit gekörnter Brühe,

danach:

- 1/2 Ration eiweißarmes Fertigfutter (Seniorfutter) und Kartoffeln, Nudeln, Reis,

- oder industrielles Fertigfutter ohne tierisches Eiweiß (NVD)

Nach dieser Behandlung berichteten die Besitzer, dass einige Tiere binnen weniger Stunden nach der Injektion deutlich lebhafter waren und sich bewegen wollten.

Innerhalb weniger Tage war bei der großen Mehrzahl der Tiere eine deutliche klinische Besserung zu beobachten. Das zeigte sich durch weniger Schmerzen und mehr Stabilität der Hinterbeine beim Laufen. Im Gegensatz zu einer schulmedizinischen Behandlung kamen keine NSAIDs, andere Entzündungshemmer bzw. Schmerzmittel oder Urikostatika zum Einsatz.

Ausschließlich die homöopathische Anregung der körpereigenen Ausscheidungsmechanismen, die isopathische Therapie und die Fütterungsumstellung bewirkten eine sehr schnelle klinische Besserung.

Einzelne Hunde waren nach einem halben Jahr wieder lahm. Die Besitzer berichteten dann, „Wir haben gesündigt“. Der Hund hatte beim Grillen Fleisch bekommen oder vom Katzenfutter gefressen. Nach Behandlung und Fütterungsregulierung wurden auch diese Hunde schnell wieder klinisch unauffällig.

In der Langzeitbeobachtung über 8 Jahre traten keine ernsthaften Rückfälle bei den Hunden auf.

Gute Erfahrungen werden inzwischen mit einem vegetarischen Alleinfuttermittel für Hunde gemacht.

Therapie bei „Hautgicht“

Bei Hunden mit Dermatitiden begleitet von Juckreiz, Hautrötung, hot spots, Otitis externa, Analdrüsenentzündungen oder bei anderen nicht parasitären Hauterkrankungen wurden im Dunkelfeldblutbild Uratkristalle festgestellt.

Die Therapie gestaltet sich analog der oben genannten:

- Umstimmung des inneren Milieus,
- ausleitende homotoxikologische und homöopathische Behandlung,
- isopathische Therapie,
- Fütterungsregulierung, eiweißarme Kost.

Bei allen Hunden mit solchen Hauterscheinungen verbesserten sich die Symptome binnen weniger Tage.

Die Weiterbehandlung erfolgte nach dem obigen Behandlungsprotokoll 1x wöchentlich. Diese Tiere wurden bei Einhaltung einer restriktiven Eiweißfütterung klinisch nicht wieder auffällig. □

Literatur:

Günter Weigel: „Praxisleitfaden Dunkelfeldvitalblutuntersuchung“, Semmelweis Verlag 2004

Dr. med. Maria-M. Bleker: „Blutuntersuchung im Dunkelfeld“, Semmelweis Verlag 1993

Dr. med. Konrad Werthmann: „Rezeptierbuch der Sanumtherapie“ 2001

Jost Dumrese/Bruno Haefeli: „Pleomorphismus-Blutsymbionten, Blutparasiten, Blutpilze“, Haug Verlag 1996

Anschrift des Autors:

Dr. med. vet. Peter Berger
Gartenstraße 148

06369 Drosa

E-Mail: berger-drosa@t-online.de

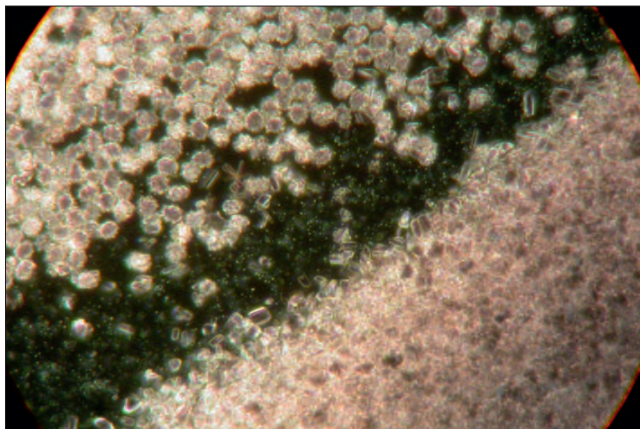


Abbildung 1: Dunkelfeldblutbild, 1000fache Vergrößerung, Boxer, 12 Jahre, hochgradig schmerzhaftes Lahmheit

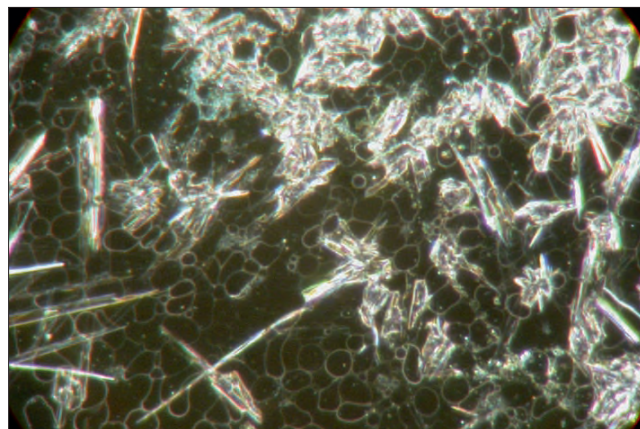


Abbildung 2: Dunkelfeldblutbild eines Riesenschnauzers nach exzessivem Fressen von Hühnerschlachtabfällen – hochgradig schmerzhaftes Bewegungsstörungen

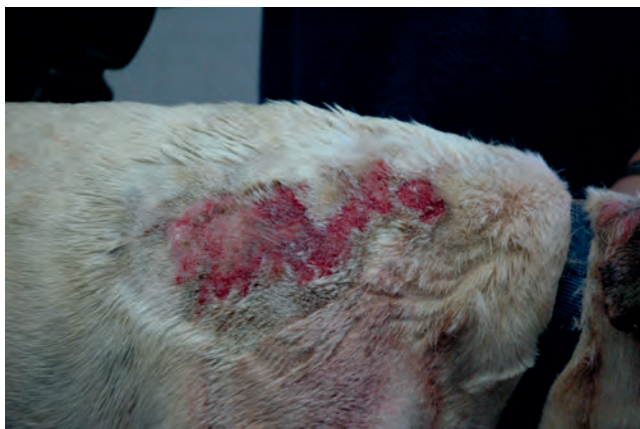

Abbildung 3: Englische Bulldogge – hot spot – sehr schmerzhaftes nässende Dermatitis

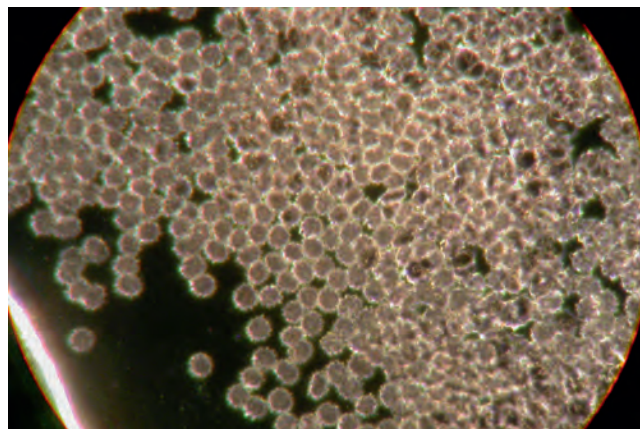


Abbildung 4: Dunkelfeldblutbild – Englische Bulldogge