



# Heilhindernis Zahn

## Teil II: Der wurzelgefüllte Zahn: Entstehung, Folgen, Prävention, Versuch der Revision

von ZA Frank Spoden

*Der Teil I dieses Beitrages erschien mit dem Titel „Heilhindernis Zahn. Teil I: Übersicht“ in der SANUM-Post Nr. 62, 2003, S. 17-18.*

Der Zahn gilt im Volksmund als ein sehr hartes, aber totes Gewebe. Diverse Tätigkeiten werden mit diesem Organ durchgeführt: Fäden durchtrennt, Nüsse geknackt, Kronkorken geöffnet u.v.m.

Doch der Zahn ist keineswegs tot. Der Zahnschmelz gehört zum härtesten Gewebe des Körpers, der Zahn in seiner Gesamtheit ist jedoch eines der sensibelsten Tastorgane des Körpers. Die Tastschwelle eines Zahnes ist zwar sehr unterschiedlich, doch liegt sie weit unter einem Millimeter, zum Teil bis unter einem zehntel Millimeter. Jeder Zahn ist einzeln beweglich, in das Zahnfach einsenkbar und somit mit einem extrem guten Tastempfinden ausgestattet.

Zu diesen Sensationen ist der Zahn befähigt durch einen internen Zahnnerv und einen externen Zahnhalteapparat.

Gerade der interne Zahnnerv wird durch diverse Einflüsse auf den Zahn beeinflusst. Jedes Trauma, jede Schädigung und Reizung des Zahns ergibt eine Reaktion des Nervs. Jede Füllung, jeder Stoß oder Schlag, jede überdurchschnittliche Belastung summiert sich auf.

In der Zahnmedizin unterscheidet man deshalb zwischen dem biologischen und tatsächlichen Alter eines

Zahnes. Das biologische Alter entspricht dem Alter des Zahnträgers, das tatsächliche Alter ist die Aufsummation aller Reize und Einflüsse auf den Zahn. Ein „Sechsjahr-Molar“ - also der erste große Backenzahn - gesellt sich mit ca. 6 Lebensjahren zu dem noch vorhandenen Milchgebiss. Häufig wird dieser Zahn nicht als bleibender, sondern als Milchzahn gesehen, und die Bemühungen, ihn gesund zu erhalten, bleiben leider all zu oft in engen Grenzen.

Dieser frisch durchgebrochene Zahn hat einen noch nicht ausgehärteten Schmelz und leidet oft unter der unzureichenden Mundhygiene. Somit ist es einfach zu erklären, dass dieser Zahn einer der ersten bleibenden Zähne ist, der unter starkem Kariesbefall zu leiden hat.

Karies ist eine Infektionskrankheit mit diversen zahnschädlichen Keimen. Diese bauen Speisereste um zu Säuren, die den Schmelz entkalken und somit den Bakterien den Weg in den Zahn ebnen.

Je tiefer die Entkalkung und die Einwanderung der Bakterien, umso größer ist die Schädigung des Zahnnervs.

Nun entscheidet das tatsächliche Alter der Pulpa (des Zahnnervs) über die Reaktionsfähigkeit auf diesen Bakterienangriff. Je mehr der Zahnnerv bereits geschädigt und in seiner Reaktionsfähigkeit geschwächt ist, desto eher kommt es

zu irreversiblen Schäden am Nerv mit dem Endstadium des Absterbens und dem folgenden Eiweißzerfall.

Da sich der Zahnnerv im Hartsubstanzpanzer des Zahnes befindet, ist auf der einen Seite die Beurteilung seiner feingeweblichen Situation sehr schwierig, und man kann nur aus Indizien auf den Zustand schließen. Auf der anderen Seite entsteht durch einen erhöhten Zufluss von arteriellem Blut und einen reduzierten Abfluss des Blutes eine Stauung. Man spricht im Endstadium von einem *hämorrhagischen Infarkt*. Die Funktion der erhöhten Durchblutung führt in diesem besonderen Organ längerfristig zu einem körpereigenen Abtöten des Nervs.

Da man den Zahnnerv nicht visuell untersuchen kann, bleiben dem Zahnarzt nur verschiedene Provokationsmethoden, z.B. mit Kälte, Wärme und Strom. Diese Provokation muss aber in jedem Fall bei einem mehrwurzligen Zahn an allen Wurzeln durchgeführt werden, denn es kommt der Fall vor, dass eine Wurzelpulpa noch lebt, die andere aber bereits gangränös verändert ist. Somit steht die Prognose des gesamten Nervs in Frage.

Ist der Schmerz in seiner Qualität pochend und pulsierend, ist die Dauer anhaltend und reizüberdauernd, das Auftreten spontan und die Lokalisation anfänglich lokalisiert, später aber ausstrahlend, handelt

es sich in der Regel um eine irreversible Pulpitis, d.h. der Zahnerv ist derart infiziert, dass ein Überleben nicht mehr möglich ist. Reagiert der Zahn auf Klopfen mit Schmerzen, wirkt der Kältetest evtl. lange nach, reagiert der Zahn auf Hitze ebenfalls länger, zeigt das Röntgen-Bild eine Erweiterung des Parodontalspaltes und liegt evtl. bereits eine Eröffnung der Pulpa vor, ist die Therapie relativ klar: Entfernung des Nervs.

Doch gerade hier kommen viele Probleme ins Spiel. Zum einen ist der Zugang zu den Wurzelkanälen schwierig (jede Wurzel hat nicht nur einen, sondern evtl. auch zwei Kanäle; siehe Unterkieferbackenzähne in der vorderen mesialen Wurzel), zum anderen ist die Wurzelanatomie außerordentlich kompliziert (siehe Abb. 1 und Abb. 2).

Der Zahnerv ist keine „Karotte“, die in dem Zahn steckt und lediglich aus der Wurzel herausgezogen werden braucht und damit die Innenseite sauber ist, sondern der Zahnerv gleicht eher einem entlaubten, umgedrehten Baum. Viele Seitenkanäle können mit der normalen Wurzelkanalbehandlungstechnik nicht erreicht werden, da diese meist mit starren Instrumenten (z.B. Reibaalen) durchgeführt wird, die extreme Biegungen verhindern. Durch verbesserte Werkstoffe, zum Beispiel Nickel-Titan-Instrumente, ist ein erheblicher Schritt nach vorn gemacht worden, doch gibt es in dieser Therapie weiterhin den Schwachpunkt Seitenkanal.

**Eine hervorragende Aufbereitung ist wichtig**

Ist ein Zahnerv abgestorben, zerfällt das Gewebe. Es entstehen Eiweißzerfallsprodukte (Thioäther und Mercaptane). Für dieses Problem hat der Körper keine eige-

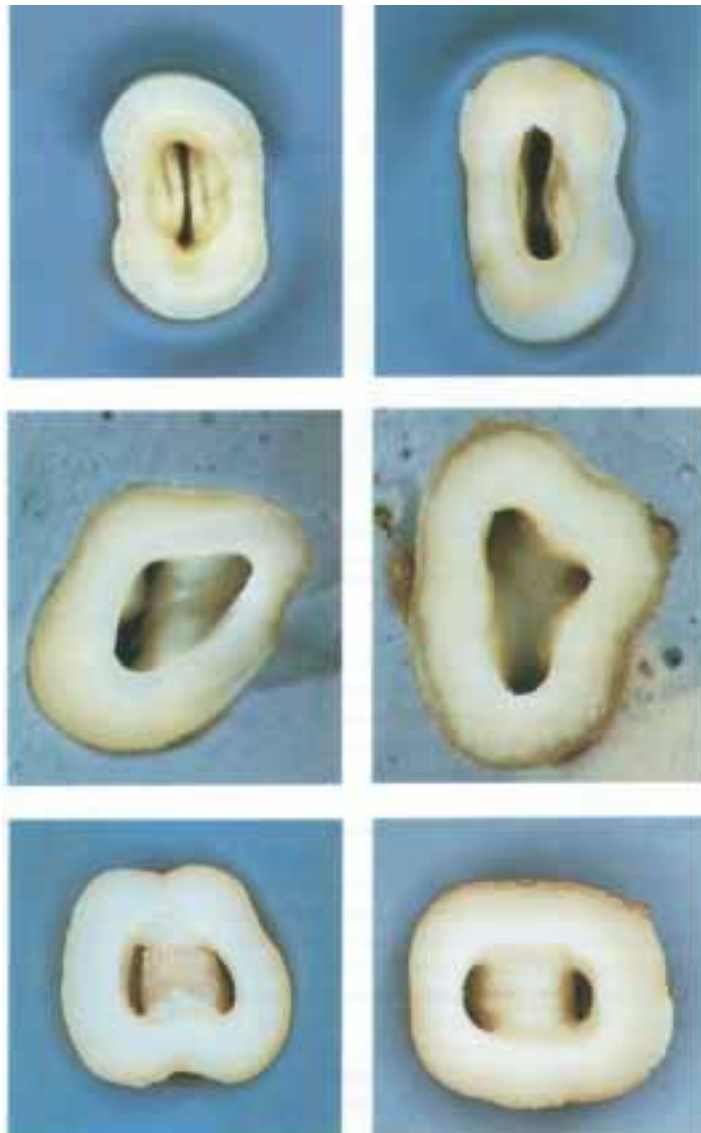


Abb. 1: Komplizierte anatomische Zugänge zu den Wurzelkanälen. Bilder von extrahierten Zähnen.



Abb. 2: Wurzelkonfigurationen nach MEYER 1955

nen Mechanismen der Beseitigung, denn der lokale Tod ist eine Situation, für den der Körper keine Lösung hat. Die Reduktion der Keimzahl und Reinigung der Kanäle ist oberstes Gebot und per se entscheidend für den Erfolg oder Misserfolg der Therapie. Jedoch ist die Endodontologie (Wurzelkanalbehandlung) immer nur ein Versuch der Erhaltung eines abgestorbenen Zahnes, insbesondere weil Schmelz und Dentin große organische Anteile besitzen, die nach der Entfernung des Nervs durch direkten Transport oder durch Diffusion nicht mehr versorgt werden. Dadurch altert bzw. versprödet der Zahn, und die Oberfläche verändert sich. Somit entsteht früher oder später eine Fremdkörperabstoßungsreaktion gegen den ehemals körpereigenen Zahn.

Ein besseres Ergebnis kann nur mit einer WATERLASE<sup>TM</sup>-Wurzelkanalaufbereitung erreicht werden. Hierbei handelt sich um einen hochspezialisierten Dental-Laser, der eine möglichst umfangreiche Gewebeerentfernung erzielt sowie eine hohe Keimreduktion im Wurzelkanal. Zusätzlich ist eine Kanaleinlage mit ARTHROKEHLAN „A“ für max. 24 Stunden sinnvoll, um die apikalen Keime zu reduzieren.

Ohne diese Behandlung treten die Giftstoffe ungehindert an der Wurzelspitze aus und führen zu einem drastischen pH-Abfall. Dieser begünstigt die massive Entwicklung weiterer Keime, die an sich nur beim Tod des gesamten Organismus benötigt werden, nicht aber im Fall eines lokalen Geschehens.

Der Körper ist mit dieser Situation oftmals stark überfordert. Er versucht den erkrankten Bereich durch Bildung eines Granuloms einzukapseln, und der erste Weg zur Entstehung eines massiven Stör-

feldes ist beschriftet. Sicherlich war meist der energetische Fluss auf einem Meridian durch den erkrankten Zahn bereits gestört, doch jetzt beginnt der Körper mit massiven Gegenreaktionen (siehe Abb. 4).

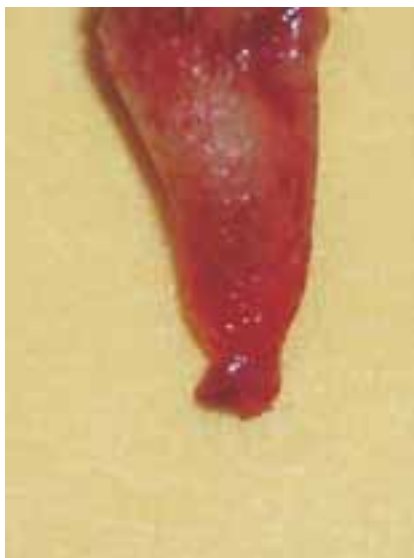

Abb. 4: Zahngranulom

Eine weitere Problematik zeigt sich besonders an dem Apex des Zahnes, an der Wurzelspitze. Hier spricht man vom „Delta“, angelehnt an Flussmündungen, die ähnliche Formen zeigen (siehe Abb. 5).

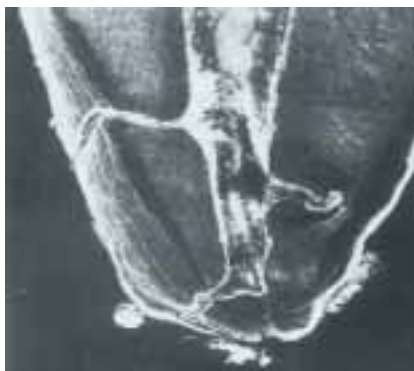

Abb. 5: „Delta“ an der Wurzelspitze

Diese unteren Wurzelbereiche sind mit konventionellen Methoden häufig nicht mehr zu beherrschen. Hier gibt es dann nur noch den chirurgischen Eingriff einer Wurzelspitzenresektion mit Abtrennung der Wurzelspitze und Säuberung der gesamten Knochenhöhle. Auch hier

wird WATERLASE zum Abtrennen der Wurzelspitze und zur erheblichen Keimreduktion der entzündeten Knochenhöhle eingesetzt. Oft ist das Problem damit beseitigt. Diese Therapie erfordert in der Regel eine umfassende Kenntnis der zahnärztlichen Chirurgie, da gerade im Oberkiefer die Wurzeln eine enge Nachbarschaft zur Kieferhöhle haben. Eine Eröffnung der Kieferhöhle ist leicht möglich, und eine Fremdkörpereinbringung kann äußerst unangenehme Folgen haben.

Im Unterkiefer haben die Seitenzähne eine enge Nachbarschaft zum Canalis alveolares, in dem sich der Nerv, die Arterie und die Vene befinden. Irreversible Schädigungen mit zum Teil erheblichen Auswirkungen sind dabei leicht möglich.

Als postoperative Versorgung bieten sich ALKALA T Tabletten zur pH-Wertverbesserung, CITROKEHL-Tabletten zur Verbesserung des Zellstoffwechsels und MUCOKEHL D5 Tropfen zur Verbesserung der Wundheilung an.

Neben der konventionellen Behandlung gibt es viele weitere Therapien, die einen Erfolg versprechen. Beispielhaft möchte ich hier den Laser erwähnen.

Wir arbeiten mit einem Nd-Yag-Laser zur Keimreduzierung im Bereich des Kanals, des Kanalwanddentins sowie der periradikulären Strukturen mit sehr positiven und hoffnungsvollen Ergebnissen. Doch diese Therapieform ist noch nicht in kontrollierten Langzeitstudien abschließend untersucht. Die Praxisergebnisse zeigen einen großen Vorteil bei der Behandlung. Ohne Einsatz von Medikamenten wird in einer erheblich kürzeren Zeit der Zahn ruhig gestellt.



## Fazit

All diese Therapien sollen nicht darüber hinwegtäuschen, dass es nach wie vor ein wurzelgefüllter und toter Zahn ist und bleibt. Spätere Veränderungen - Versprödungen - und deren Folgen sind die Regel und das Ergebnis. Veränderungen des Zahnes durch Versprödung führen zu einer Veränderung der Oberfläche und somit zu einer Fremdkörperabstoßungsreaktion.

Es ist generell die Frage, ob derartig veränderte Zähne erhalten bleiben können und sollen. In diesem Zusammenhang muss man aber auch eindeutig Stellung nehmen zu der späteren funktionellen Versorgung des Patienten. Alle uns bekannten ganzheitlichen Behandlungsmethoden enden an der Extraktion des toten Zahnes. Doch wie soll die Funktion später einmal wieder einwandfrei rekonstruiert werden? Die Vernachlässigung dieser Frage führt häufig zu funktionellen Problemen bis hin zum TMJ-Syndrom, Trigeminusneuritiden und Trigeminusneuralgien, Tinnitus, Morbus Menière und vielen anderen chronischen Erkrankungen im Kopf-Kiefer-Bereich, die mit der Beteiligung von Funktionsstörungen im Zahn-, Mund-, Kieferbereich einhergehen.

Nur eine einwandfreie Prophylaxe am Zahn und am Meridian-System kann einen nervtoten Zahn und somit ein Heilhindernis verhüten. Die

heutigen Erkenntnisse über die Entstehung von Karies und Parodontopathien sind derart umfangreich, das die Chancen, einen Zahn kariesfrei zu erhalten, sehr gut sind.

Häufig finden sich bei Patienten, die sich in der ganzheitlichen Sprechstunde vorstellen, ein oder mehrere wurzelgefüllte Zähne sowie eine insuffiziente Prothetik. Oft ist im Rahmen der Therapieplanung zu überlegen, ob es sich um strategisch wichtige Zähne handelt und ob diese evtl. durch eine Revision erhalten werden können.

Diese Revision kann z.B. durch eine Entfernung der vorhandenen Wurzelfüllung erfolgen. Weiter sind die vergrößerte Aufbereitung des Wurzelkanals und eine ausführliche Laserbehandlung notwendig. Das Wurzellumen wird mit ARTHROKEHLAN A gefüllt und der Kanal für mind. 2 Tage provisorisch verschlossen. Doch sehr wichtig ist vorher die Aufklärung des Patienten, denn diese Therapie ist häufig derart erfolgreich, dass die ARTHROKEHLAN A-Einlage eine sehr heftige Erstverschlimmerungsreaktion herbeiführen kann. Es kommt dabei zu ausgiebigen Eiterungen aus dem Wurzelkanal. Die Reaktion des Körpers durch Eiter ist oft stigmatisiert und wird von Patienten falsch interpretiert. Diese Antwort des Körpers ist durchaus positiv zu bewerten, denn es werden viele zellwandfreie Formen remoduliert und

in zellwandhaltige Formen zurückgeführt; sie sind damit für den Körper zu identifizieren.

Die Prognose dieser Zähne ist recht gut und die Erhaltung kann über Jahre erfolgen. Doch auch hier ist die Frage des Heilhindernisses Zahn zu berücksichtigen.

Es stellt sich also wieder die Frage, ob ein wurzelgefüllter Zahn erhaltbar und erhaltungswürdig ist. Diese Frage kann nur und allein im Einzelfall geklärt werden. Viele Begleittherapien sind möglich und notwendig: Akupunktur, Homöopathie, Lasertherapie und Neuraltherapie nach HUNEKE sind für mich die erste Wahl. Es gibt noch viele andere Möglichkeiten, doch das Ziel ist der Weg.

## Anschrift des Autors

Zahnarzt und Dipl. Gesundheitsökonom  
Frank Spoden  
Zertifizierte Tätigkeitsschwerpunkte:  
Implantologie (BDIZ)  
Naturheilverfahren in der Zahnmedizin (GZM und BNZ)  
Schmerztherapie (Akademie für Neuraltherapie)  
Laser in der Zahnheilkunde (WCLI)  
Kampstrasse 3  
D-37547 Kreiensen  
Tel.: (0 55 63) 60 88  
Fax: (0 55 63) 59 93  
E-Mail: Spodenfrank@aol.com