

Positive Erfahrungen mit SANUM-Therapeutika

In der postoperativen Osteomyelitisbehandlung

von Dr. med. Peter Friedel

veröffentlicht in SANUM-Post Nr. 31/1995, Seite 10 - 14

Im folgenden werden einige Fälle der Osteomyelitis vorgestellt. Hierbei wurden nach vorausgegangenen chirurgischen Maßnahmen in der Nachbehandlung unter anderem die klassischen SANUM-Therapeutika NOTAKEHL, MUCOKEHL, NIGERSAN sowie SANUVIS und CITROKEHL in Kombination mit den immunstimulierenden Bakterienpräparaten RECARCIN, UTILIN, LATENSIN und UTILIN „S“ jeweils „stark“ eingesetzt. In allen Fällen war *Staphylococcus aureus* der Infektionskeim.

Fall 1 (Bilder 1 und 2)

Im ersten Fall handelt es sich um eine 23jährige Patientin mit multiplen Enchondromen in der rechten Hand, wobei es bereits zu Knochenstrukturen mit zum Teil erheblicher Kortikalisausdünnung und Auftreibung der Phalangalknochen sowie des Os Metacarpale III gekommen war. Hier war die operative Sa-

nierung indiziert, es wurden die Enchondrome ausgeräumt und die nicht unerheblichen Knochendefekte *lege artis* mit Knochenersatzmaterial aufgefüllt; die erste Operation fand am 23.3.1990 statt. Leider zeigte sich am 4. postoperativen Tag bei der klinischen Kontrolle, daß eine hochgradige Entzündung vorlag, die rechte Hand war massiv geschwollen, gerötet und druckschmerzhaft.

In einer erneuten Operation mußten das Knochenersatzmaterial ausgeräumt und Drainagen eingelegt werden, um ein Fortschreiten der Infektion zu verhindern. Das erste Röntgenbild vom 28.3.1990 zeigt die Röntgenkontrolle noch vor der zweiten operativen Versorgung, hierbei sieht man noch das einliegende Knochenersatzmaterial. Da das gesamte infizierte Gewebe entfernt werden mußte, bestand am Zeige- und Mittelfinger eine schlechte Weichteildeckung, was beim Wundverschluß große Probleme bereitete.

Die Patientin bat, unterstützend biologische Methoden anzuwenden. Aus diesem Grund wurden direkt postoperativ 2 Amp. SANUVIS und 2 Amp. MUCOKEHL in die proximalen Weichteile - hauptsächlich im Bereich des Handrückens und des distalen Unterarmes - infiltriert. Gleichzeitig mußten direkt postoperativ Antibiotika i.v. bis zum 9.4.1990 verabreicht werden. Nach der Entlassung am 10.4.1990 wurde die Antibiotikatherapie per os für 2 Wochen fortgeführt.

Entgegen jeder Erwartung und Erfahrung kam es bereits am ersten und zweiten postoperativen Tag zu einem erheblichen Abschwollen des Handödems und damit zu einer deutlichen Erholung von Weichteilen und Haut. Ich führe dies nicht nur auf den operativen Eingriff, sondern im wesentlichen auch auf die Anwendung der SANUM-Mittel MUCOKEHL in Kombination mit SANUVIS zurück. Am 1. postoperativen Tag wurde diese

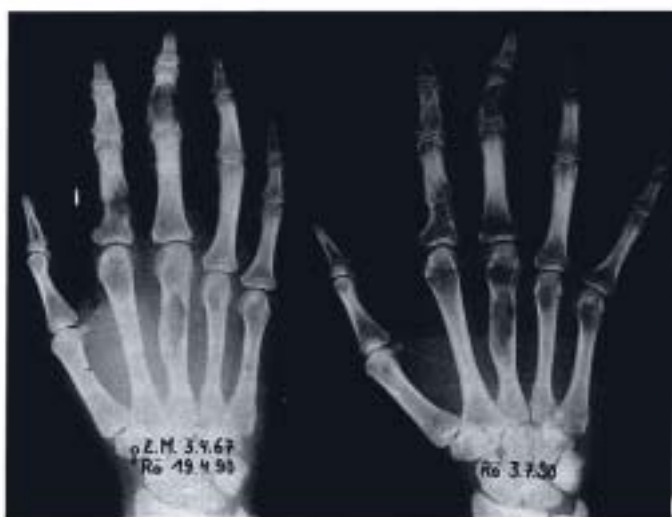

Bild 1

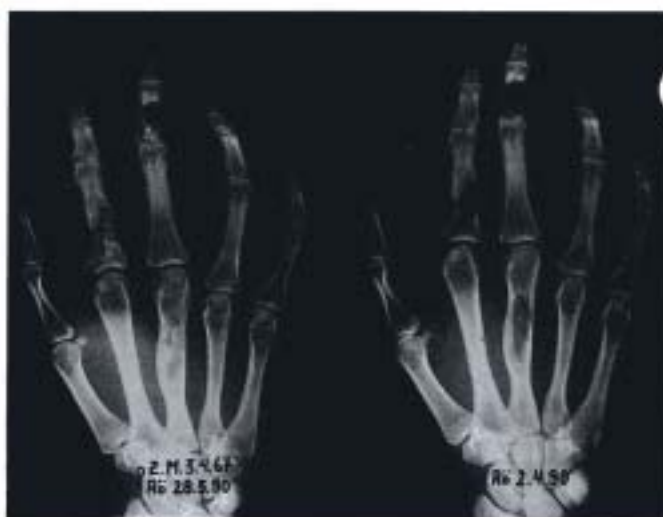

Bild 2



Applikation mit jeweils 2 Amp. SANUVIS und MUCOKEHL wiederholt, ebenso am 2. postoperativen Tag, danach wurde nur noch jeden 2. Tag jeweils 1 Amp. SANUVIS und MUCOKEHL verabreicht.

Die Blutsenkungsgeschwindigkeit zeigte am 28.3. einen Wert von 42/85 mm n.W., am 2.4. noch 37/73 n.W., am 10.4.1990 (Entlassungstag) 9/32 mm n.W. Die Patientin konnte aufgrund des raschen und guten Abheilungsergebnisses bereits 13 Tage nach der Operation entlassen werden. Nach Entlassung mußte die Hand noch in einer Gipsschiene geschützt werden, da ja im Bereich der Grundphalanx II und Mittelphalanx III sehr fragile Verhältnisse vorlagen.

Die Patientin hatte mit der Antibiotikaeinnahme bereits 2 Wochen nach Entlassung aufgehört, ab Zeitpunkt der Entlassung waren MUCOKEHL im Wechsel mit NIGERSAN und täglich SANUVIS in der üblichen Dosierung verordnet worden, das heißt 4 Tropfen MUCOKEHL im täglichen Wechsel mit 4 Tropfen NIGERSAN sowie zusätzlich 2x 1 Teelöffel SANUVIS. Gleichzeitig wurde jeweils eine Kapsel RECARCIN, UTILIN, LATENSIN und UTILIN „S“ in wöchentlichem Wechsel und der genannten Reihenfolge verordnet (jeweils eine Stunde vor dem Essen). Andere Medikamente wurden nicht verabreicht. Wie sich in den Röntgenverlaufskontrollen zeigt, kam es unter dieser Behandlung zu einer sehr guten knöchernen Durchbauung. Eine üblicherweise nach solchen Infekten oft zu beobachtende Kalksalzatrophy ist hier nicht eingetreten; hierzu die Röntgenbilder vom 19.4.1990 und 3.7. des gleichen Jahres (Bild 2).

Am 17.5.1990 wurde der Gips entfernt und die Hand zur Krankengymnastik und der normalen täglichen Belastung freigegeben. Ab dem 4.7.1990 war die Patientin als Sekretärin wieder arbeitsfähig. Die letzte Kontrolle erfolgte am 20.8.1990; hier-

bei berichtete die Patientin, daß sie wieder voll Schreibmaschine schreiben könnte und sich im wesentlichen nicht sehr behindert fühlte; es zeigte sich eine leichte Beugeeinschränkung und auch eine leichte Fehlstellung des Mittelfingers. Insgesamt handelt es sich hier jedoch um ein sehr gutes Ausheilungsergebnis, wenn man die Schwere des Falles und das hohe Rezidivrisiko in Betracht zieht.

Fall 2 (Bild 3)

Dieser Fall betrifft eine 54jährige Patientin, die sich eine subcapitale Humerusfraktur mit Luxation des Kopfes und mehreren Fragmenten zugezogen hatte. Hier war eine operative Reposition mit osteosynthetischer Versorgung notwendig, diese erfolgte am 5.10.1989. Postoperativ entwickelte sich ein erhebliches Hämatom im Bereich der linken Schulter, im weiteren Verlauf kam es zu einem Spätinfekt, so daß etwa 6 Wochen nach der 1. Operation ein erneuter operativer Eingriff notwendig wurde, bei dem die Fremdmaterialien entfernt wurden. Anschließend erfolgte über zwei Monate eine i.v.-Antibio-

tikatherapie. Es kam nicht zur Ausheilung, vielmehr verblieb eine Fistel im ventralen Bereich der linken Schulter, aus der täglich Sekret und Pus abfloß.

Zunächst wurde die Fistel mit Jodoform austamponiert und zwischenzeitlich nochmals operativ revidiert. Auch danach kam es nicht zur Ausheilung, die Fistel blieb weiterhin bestehen. Am 12.4.1990 wurde zusätzlich mit SANUM-Therapie begonnen. Zunächst erfolgte eine Infiltration mit SANUVIS und MUCOKEHL in die Weichteile nahe der Fistel 2x wöchentlich, zusätzlich eine Tamponade mit mucokehlgetränkter Gaze. Es wurde RECARCIN und UTILIN 1 x 1 im wöchentlichen Wechsel verordnet.

Eine Antibiotikatherapie per os wurde erneut ab dem 3.4.1989 für 3 Wochen durchgeführt, danach wurden keine weiteren Antibiotika mehr gegeben. Die Behandlung mit SANUM-Mitteln wurde bis zur Ausheilung aufrechterhalten. Die anfänglich sehr hohe Blutsenkungsgeschwindigkeit Anfang November 1989 mit 115/146 mm n.W. war zum Ende

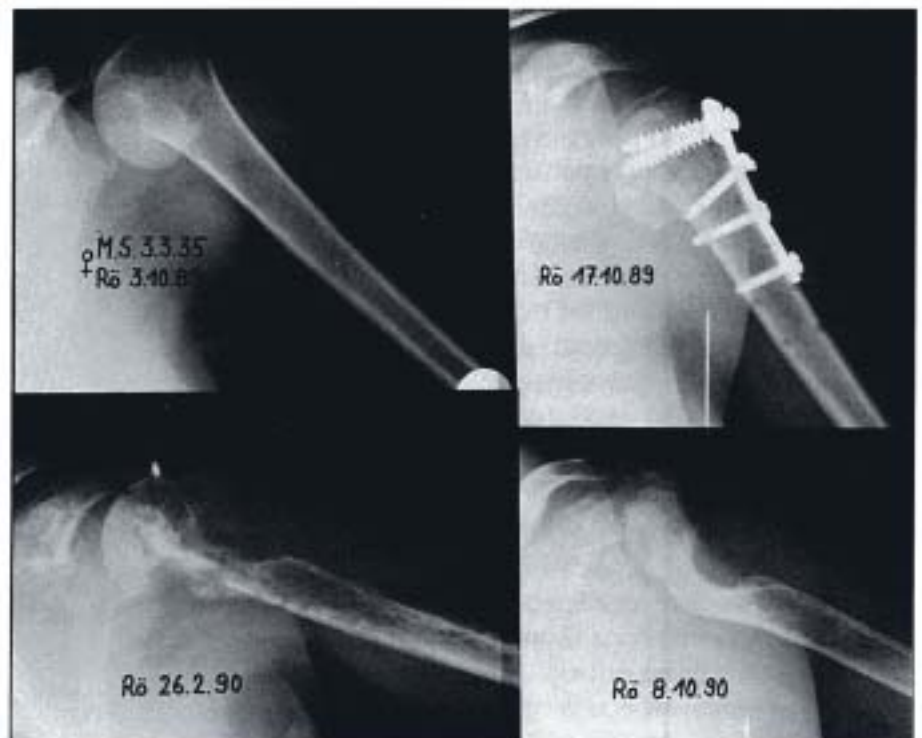


Bild 3



November 1989 auf 41/98 mm n.W. abgefallen und zeigte am 30.4.1990 einen Wert von 20/40 mm n.W., zum 3.5. 24/40 mm n.W. und am 10.5.1990 noch 15/36 mm n.W. Unter der Behandlung mit den SANUM-Mitteln SANUVIS, NIGERSAN, MUCOKEHL, RECARCIN und UTILIN zeigte sich eine deutliche Verbesserung der Weichteile im entzündeten Bereich, es kam nach und nach zu einer Verkleinerung der Fistel und Verminderung der Sekretion. Die Fistel bestand noch für mehrere Monate und blieb erst ab dem 5.11.1990 geschlossen. Während dieser Zeit wurde die SANUM-Therapie konsequent aufrechterhalten, ab dem 3.5.1990 wurde MUCOKEHL mit NIGERSAN abgewechselt, dazu 2x 1 Teelöffel SANUVIS täglich. Am 14.5.1990 zeigte sich bereits eine deutliche Zunahme des Kalksalzgehaltes in den Röntgenkontrollen.

Bei der hier dargestellten Röntgenverlaufsserie ist im Bild 3 zunächst der Zustand nach dem Unfallereignis und die operative Versorgung dargestellt, dann die postoperative Kontrolle am 17.10.1989 (Bild 3). Im Bild 3 vom 26.2.1990 sieht man die deutliche Kalksalzatrophy mit kleinfleckiger Entkalkung und Auflösung des proximalen Humerus infolge des Infektes mit Spontanfraktur unterhalb des Humeruskopfes. Im Bild 3 mit Datum vom 8.10.1990 sieht man dann wieder die Zunahme des Kalksalzgehaltes, d.h. deutlich eine Verdichtung der Knochenstruktur, was auf eine gute Regeneration des verbliebenen Knochens schließen läßt.

Ende Mai wurde die Umgebung der Fistel reizfrei, zunehmende Granulationen zeigten sich ab Anfang Juni, sonst wenig Sekret mit überwiegend seröser Flüssigkeit. Ab August 1990 erfolgte zusätzliches Tamponieren mit Granugenöl; die Fistel war kaum noch nässend und kaum noch sondierbar. Es erfolgten 2-3mal pro Woche Injektionen in den Bereich der Oberarmweichteile mit CITRO-

KEHL. Im Oktober 1990 begann sich die Fistel mehrfach zu schließen, sie wurde dann aber immer wieder eröffnet, um keinen Sekretstau aufkommen zu lassen. Ab dem 5.11. 1990 blieb die Fistel geschlossen und zeigte auch keine Entzündungszeichen bzw. Sekretansammlung mehr. Jetzt wurde nahe der linken Schulter in den Bereich des Muskulus Deltoideus 1 x wöchentlich MUCOKEHL injiziert. Zusätzlich nahm die Patientin jeden 2. Tag 8 Tropfen MUCOKEHL ein; zwei- bis dreimal wöchentlich erfolgten CITROKEHL-Injektionen.

Seither ist die Patientin in krankengymnastischer Übungsbehandlung und kann diesen Arm auf 90 Grad abduzieren. Der Arm ist zum jetzigen Zeitpunkt gebrauchsfähig und bereitet keine Schmerzen. Zu einem Rezidiv ist es seither nicht mehr gekommen. Die Patientin ist weiterhin in meiner ambulanten Kontrolle.

Zusammenfassend ist hier die deutliche Zunahme des Kalksalzgehaltes im Bereich des linken Humerus in der Zeit zwischen Februar 1990 und Oktober 1990 hervorzuheben. Häu-

fig kommt es bei solchen Infekten in den gelenknahen Skelettanteilen zu einer deutlichen Kalksalzatrophy, ähnlich der Röntgendarstellung vom 26.2.1990 in Bild 3.

Fall 3 (Bilder 4-6)

Im folgenden Fall handelt es sich um eine Patientin bei Zustand nach Spätinfekt einer Hüfttotalendoprothese. 1983 erfolgte die Implantation der Hüft-TEP (Totalendoprothese) links alio loco, 1988 Prothesenwechsel linke Hüfte und März 1989 Infektrevision im gleichen Krankenhaus. Ab Mai 1989 wurde die Weiterbehandlung in unserer Klinik durchgeführt. Wegen des chronisch rezidivierenden Infektes wurde die TEP vollständig entfernt, um möglichst optimale Voraussetzungen für eine gute Abheilung zu schaffen. Im späteren Verlauf kam es erneut zu einem Rezidiv mit Fistelbildung. Die letzte Revision erfolgte am 23.4.1990.

Die Aufnahmen in schrägen Ebenen (Bild 4) zeigen die Hüfte präoperativ, wobei die Abszeßhöhlen über die Fistel mit Kontrastmittel aufgefüllt wurden. Hier ist die Ausbreitung des In-

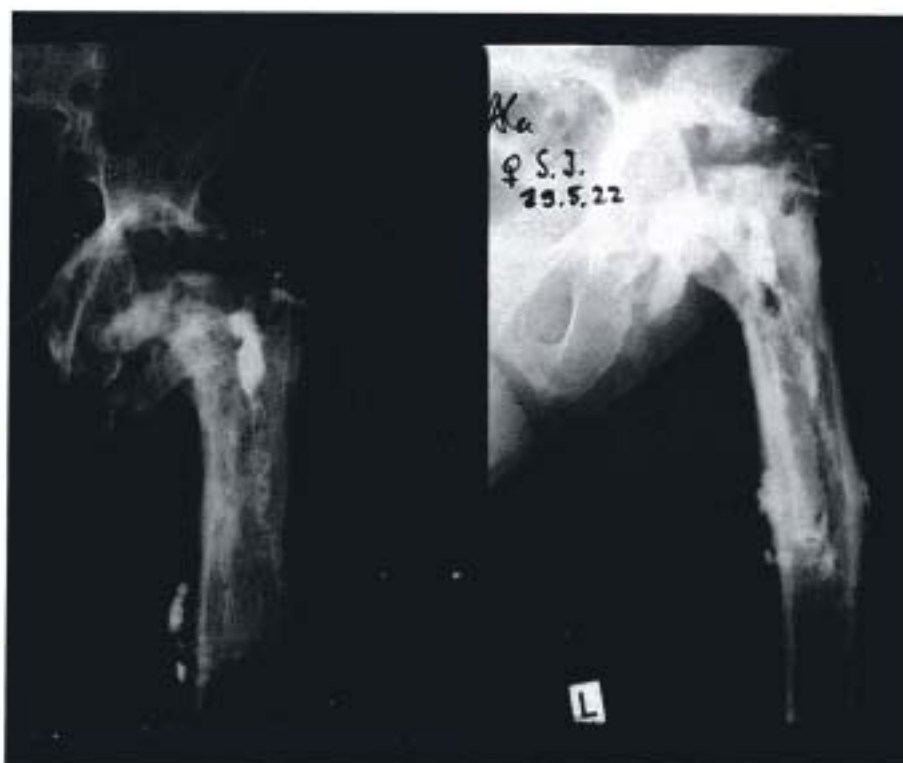


Bild 4

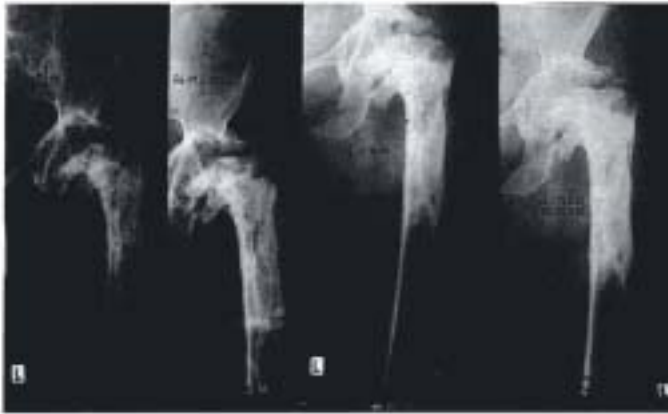

Bild 5

fektes im Bereich der Hüfte und des Oberschenkels sowie die starke Zerklüftung und Abszeßhöhlenbildung zu sehen. Die nächste Bildserie (Bild 5) zeigt die Kontrollaufnahmen vor der Operation, kurz nach der Operation und im weiteren Verlauf, wobei die Röntgenaufnahme vom 17.10.1990 und 12.7.1990 vertauscht ist. Im Röntgenverlauf ist die deutliche Zunahme des Kalksalzgehaltes nach dieser letztmaligen Revision erkennbar, ebenso in den Röntgenverlaufserien vom 20.3.1991 bis 21.9.1992 (Bild 6). Die gute Ausheilung der Osteomyelitis und die deutliche Zunahme der Knochenstruktur im Bereich des zuvor infizierten Gebietes ist gut sichtbar.

Postoperativ erfolgte i.v.-Antibiotikagabe bis zur Entlassung am 16.10.1990. Zusätzlich wurden während der stationären Phase ab dem Operationstag jeweils 2 Ampullen SANUVIS und 2 Amp. MUCOKEHL jeden 2. Tag in die Weichteile um das Operationsgebiet injiziert. Ab dem Entlassungstag bis zum 12.7.1990 wurde auf ein orales Antibiotikum umgestellt, gleichzeitig wurde täglich SANUVIS 2x 1 Teelöffel und jeden zweiten Tag NOTAKEHL 8-10 Tropfen nüchtern verordnet. NOTAKEHL wurde nach 3 Wochen durch MUCOKEHL ersetzt, nach weiteren 3 Wochen wurde NIGERSAN in gleicher Dosierung verabreicht, dann erneut Einnahme von NOTAKEHL. Aufgrund eines Mißverständnisses nahm die Patientin in der Zeit vom

16.5. bis 12.7.1990 die Bakterienpräparate RECARCIN, LATENSIN, UTILIN und UTILIN „S“ (jeweils „stark“) im täglichen Wechsel ein, statt, wie verordnet, im wöchentlichen Wechsel. Nach Aufklärung wurde die normal übliche Dosierung von abwechselnd einer Kapsel wöchentlich eingehalten. Diese Medikation blieb bis zum 26.6.1990 bestehen.

Die Patientin war bereits am 7.6.1990 bei der Wiedervorstellung völlig beschwerdefrei, die linke Hüfte war abgeschwollen, es bestanden keine bohrenden, tiefsitzenden und stumpfen Schmerzen mehr. Auch das Allgemeinbefinden war sehr gut. Dieser Befund zeigte sich unverändert bei den Wiedervorstellungen am 12.7. und 17.10.1990 sowie am 20.3. und 26.6.1991.

Da kein Rezidiv mehr auftrat und die Patientin jetzt völlig beschwerdefrei blieb, bestand die Möglichkeit, eine neue Endoprothese zu implantieren. Um dies abzuklären, wurde ein Knochenszintigramm am 23.9.1992 durchgeführt; **dieses ergab völlig unauffällige Verhältnisse, insbesondere kein Anzeichen für eine Osteomyelitis bzw. ein Rezidiv im Bereich des linken Femur und der linken Hüfte. Die BSG vom 6.10.1992 war 5/12 mm n.W.. Knochenszintigramm und Röntgenbilder zeigen, daß die Osteomyelitis völlig ausgeheilt ist.**

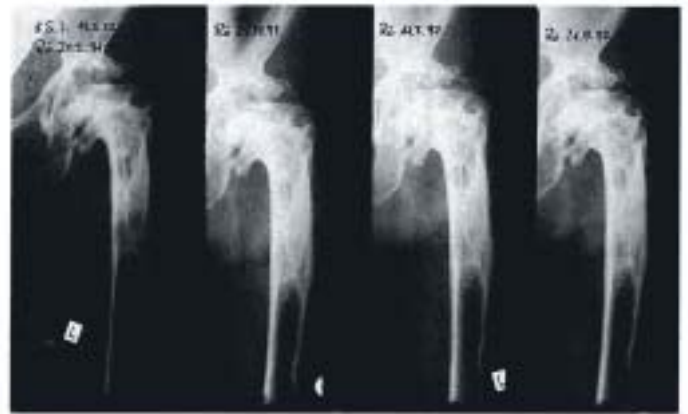

Bild 6

Fall 4 (Bilder 7-9)

Bei diesem Fall handelt es sich um eine vor 30 Jahren mit Marknagel osteosynthetisch versorgte Tibiafraktur. Der Marknagel wurde belassen, da er zunächst keine Beschwerden bereitete und liegt seither in der linken Tibia. 1990 kam es zum Infekt der Tuberositas Tibiae am oberen Marknagelende. Der Patient wurde primär an einer anderen Klinik operativ versorgt. Das erste Bild vom 17.12.1990 zeigt den Osteolyse-saum der ehemaligen Abszeßhöhle und die damals eingelegte Antibiotikakette am oberen Ende des Marknagels (Bild 7). Die Röntgenbilder vom 6.2.1991 und 14.11.1991 zeigen noch deutlich den Osteolyse-saum um den oberen Bereich des Marknagels (Bild 8). Den röntgenologischen Letztzustand zeigen die Aufnahmen in Bild 9.

Nach vorübergehender Abheilung hatte sich erneut ein Abszeß gebildet und der Patient kam im April 1992 in unsere Behandlung. Aufgrund der jetzt chronischen Osteomyelitis wurde ihm zur Implantatentfernung geraten. Die erneute operative Revision fand im April 1992 statt. Der Nagel war so fest verwachsen, daß lediglich das obere Ende entfernt sowie der Abszeß im Bereich der proximalen Tibia revidiert werden konnte. Postoperativ erfolgte Antibiotikagabe. Zunächst heilte die Operationswunde reizlos ab, jedoch kam es ab August 1992 erneut zum Abszeß mit Fistelung.

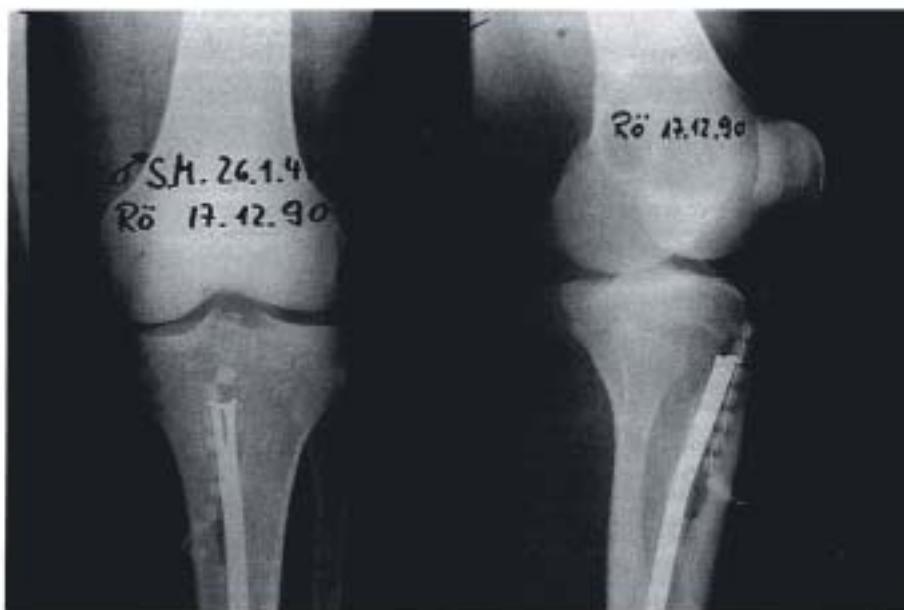

Bild 7

Seither befindet sich der Patient in meiner ambulanten Kontrolle. Zunächst erfolgte eine vierwöchige Antibiotikatherapie per os, gegeben wurden gleichzeitig 2x täglich ein Teelöffel SANUVIS, jeden zweiten Tag 8 Tropfen MUCOKEHL und einmal pro Woche abwechselnd eine Kapsel RECARCIN, LATENSIN, UTILIN und UTILIN „S“, jeweils „stark“.

Nach 4 Wochen wurde von MUCOKEHL auf NIGERSAN, nach weiteren 4 Wochen wieder auf MUCOKEHL umgestellt. Zusätzlich wurde im Bereich der Fistel MUCOKEHL-Salbe D3 aufgetragen, zeitweise im täglichen Wechsel mit Ilon Abszeßsalbe.

Nach Beendigung der Therapie mit MUCOKEHL-Tropfen wurde für etwa 3 Wochen NOTAKEHL D5 in gleicher Dosierung verabreicht. Seither wird in etwa 3wöchigen Abständen zwischen NOTAKEHL und MUCOKEHL gewechselt. Zur besseren Drainage wurde ab Anfang 1993 Silicea D12 im täglichen Wechsel mit Kalium Sulfuricum D6 verordnet (drei- bis sechsmal 1 Tbl./die).

In diesem Falle war es zwar nicht zu einer baldigen Abheilung gekommen, jedoch war eine deutliche Verbesserung des lokalen Befundes mit Rückgang von Schwellung, Rötung und Entzündungszeichen zu verzeichnen. Auch der Allgemeinzustand des

Patienten hatte sich wesentlich verbessert, so daß nur geringe Arbeitsunfähigkeitszeiten von knapp 3 Wochen seit den letzten 2 Jahren entstanden sind. Bis auf die täglichen Verbandswechsel fühlt sich der Patient in seinem Allgemeinbefinden sehr wohl und ist auch in der Gebrauchsfähigkeit des linken Beines nicht wesentlich beeinträchtigt.

Seit 1993 werden keine Antibiotika verabreicht, lediglich die genannten SANUM-Medikamente kommen noch zum Einsatz, zusätzlich zur Entsäuerung ALKALA N und zur Drainage Silicea D12 und Kalium Sulfuricum D6 (1,5 g täglich).

Diese Arbeit ist meinem Lehrer, Herrn Professor Dr. med. Heinz Mittelmeier, in Dankbarkeit gewidmet.

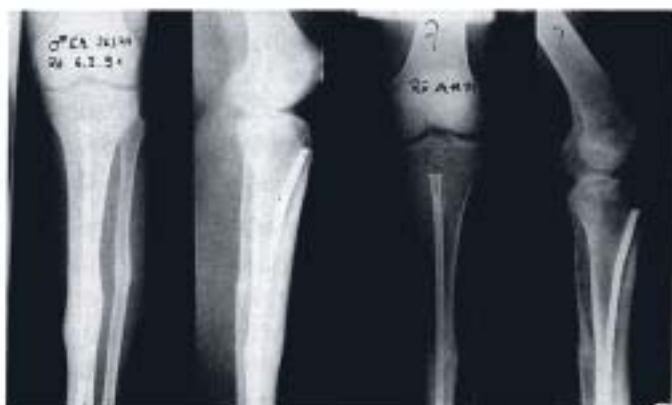

Bild 8

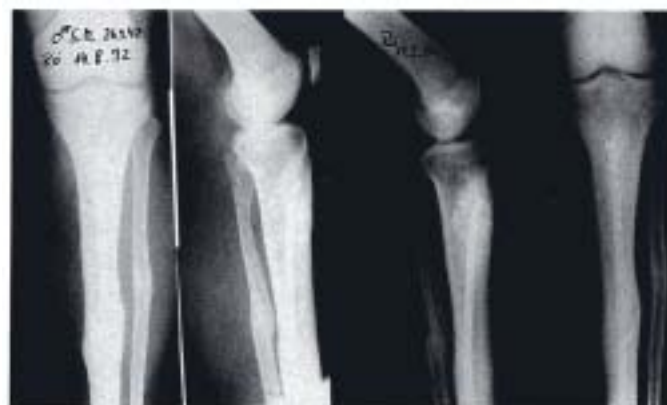

Bild 9