



# Die homöopathische Behandlung des Prostata-Adenoms

## Therapieergebnisse mit dem SANUM-Präparat NIGERSAN

von Dr. med. Shafik Barsom

veröffentlicht in SANUM-Post Nr. 10/1990, Seite 2 - 5

Die Bezeichnung der bekannten Beschwerden als Prostata-Hypertrophie oder Prostata-Adenom entspricht nicht dem Wesen dieser überaus häufigen Alterskrankheit des Mannes. Die Gewebswucherung geht hierbei nämlich nicht von der Prostata selbst aus, sondern von dem periurethralen Gewebe im Bereich der hinteren Harnröhre. Die Prostata wird bei diesem Wucherungsprozeß sogar druckatrophisch und stellt schließlich nur noch eine dünne Gewebsschicht dar, die als „chirurgische Prostatakapsel“ das Adenom umgrenzt. Deshalb spricht man bei diesen Beschwerden besser von Blasenhalسادenomen.

Als Ausgangspunkt dieser Adenombildung nahmen *Rubritius* und *Blum* die periurethralen Drüsen an. Diese teilen sich in drei Gruppen auf. Zwei liegen seitlich in der Submucosa der hinteren Harnröhre nahe der Mündung der Vasa deferentia, während die dritte dorsal nahe dem Orifizium internum urethrae gelegen ist. *Reichsauer* erkannte dann, daß die Wucherung nicht von diesen Drüsen selbst, sondern von ihrem fibrös-muskulären Mantel ausgeht. Erst sekundär werden die periurethralen Drüsen in den Prozeß einbezogen, indem sie in die fibrös-muskulären Massen einwuchern und ihnen damit den Adenomcharakter vermitteln. Dieser Entwicklungsvorgang erklärt den unterschiedlichen Aufbau der Adenome. Bei ca. 46% überwiegt die glanduläre Wucherung; ca. 51% sind vorherrschend fibrös-muskulär und 3% fast rein fibrös-muskulär. Aus der Lage der periurethralen Drüsengrup-

pen erklärt sich aber auch die Ausbildung des Adenoms in zwei Seiten- und einen Mittellappen.

Die häufigste Erkrankung der Prostata ist somit das Blasenhalسادenom, das gewöhnlich als Prostata-Hypertrophie bezeichnet wird. Da die Adenombildung jedoch - wie ausgeführt - nicht von dem eigentlichen Prostatagewebe ausgeht, sondern von dem periurethralen Gewebe an der inneren Harnröhrenmündung, ist diese Benennung also unrichtig.

### **Beschwerden entstehen durch sekundäre Erscheinungen**

Durch sekundäre Erscheinungen wird das Blasenhalسادenom zu einer Krankheit. Es handelt sich dabei in erster Linie um die Harnentleerung. Die Blasenmuskulatur hypertrophiert und bedingt bei der sogenannten trabeculären oder exzentrischen Form eine gesteigerte Blasenkapazität, während die konzentrische Hypertrophie das Fassungsvermögen der Blase unbeeinflusst läßt. Die Blasenstörungen beginnen mit dem Zeichen einer Dysurie mit verzögertem Miktionsbeginn und kraftlosem Urinstrahl, gesteigertem Harndrang - besonders in der Nacht - und Druckgefühl im Mastdarm. Später machen sich Blaseninsuffizienz und Restharnbildung bemerkbar, wobei die Blasenmuskulatur erschlafft und Degenerationszeichen aufweist; nach dem Harnlassen bleibt dabei noch eine beträchtliche Harnmenge in der Blase zurück - der Rest- oder Residualharn.

Nach einer reichlichen Nahrungs- und Flüssigkeitszufuhr, längerem Sit-

zen, Abkühlung der Füße, bei Obstipation und anderen Erscheinungen kann plötzlich eine vollständige Harnverhaltung eintreten, insbesondere dann, wenn der vergrößerte Mittellappen - zapfenförmig in die Blase ragend - bei starker Blasenfüllung die innere Harnröhrenmündung verschließt. Die Hypertrophie der Blasenwandmuskulatur und die oft sehr starke Füllung der Blase verhindern den rhythmischen Übertritt des Harns aus dem Harnleiter, so daß sich dieser in den Ureteren und im Nierenbecken aufstaut. Diese Druckerhöhung führt zu einer Abflachung der Nierenkelche und zu einer weiter fortschreitenden Atrophie der Tubulusepithelien, besonders der distalen Abschnitte. Hierdurch wird die tägliche Harnmenge als Ausdruck der nun einsetzenden Niereninsuffizienz stark vermehrt und kann 4 bis 5 Liter pro Tag betragen.

### **Entzündliche Reaktionen sind nicht selten**

Aus einer Urethritis, hervorgerufen durch Gonorrhoe, Katheterisierung, Cystitis oder Steine, kann auch eine entzündliche Reaktion der Prostata entstehen. Das kann auch der Fall sein auf metastatischem Wege hämatogen durch Pyämie, Furunkulose, Angina, Thyphus oder auf dem Lymphwege durch Entzündungen des Rektums oder des Anus. Die parenchymatöse Prostatitis zeigt Fieber, eventuell mit Schüttelfrösten, Harndrang, schmerzhaftes Stuhlentleerung, sehr starke Druckempfindlichkeit der diffus vergrößerten und teilig geschwollenen Drüse, wäh-



rend die katarrhalische Form wenig Beschwerden verursacht.

Aus den Parenchym-Entzündungen können Prostata-Abszesse mit Störungen der Harn- und der Stuhlentleerung entstehen. Diese Abszesse können in die Umgebung einbrechen und eine tödliche Sepsis herbeiführen. Zur Therapie genügt in leichten Fällen neben der Anwendung von Antibiotika, eine Behandlung mit Wärme (wie durch Sitzbäder) und bei Tenesmen eine Verabreichung von Spasmolytika sowie Antiphlogistika. Abszesse machen eine baldige chirurgische Eröffnung notwendig.

### Gute Wirksamkeit von SANUM-Präparaten in Untersuchung

Im Rahmen einer therapeutischen Untersuchung über Ergebnisse mit den homöopathischen Mitteln NIGERSAN D3 und NOTAKEHL D3 in Zäpfchenform bei der Behandlung des Prostata-Adenoms und der Prostatitis wurden 54 Patienten in meiner urologischen Praxis mit diesen Mitteln therapiert. Außer bei den Prostatitis-Patienten wurden diese Präparate eingesetzt bei Prostata-Adenomen ersten Grades bis beginnenden zweiten Grades. Das durchschnittliche Alter der Patienten betrug 61,2 Jahre. Die umfangreichen Laboruntersuchungen wurden am Anfang, in der Mitte und am Ende der Behandlung durchgeführt. Eines der wichtigen Ergebnisse dieser Gesamtuntersuchung war, daß mit der Therapie mit den genannten SANUM-Mitteln so gut wie keine unerwünschten Nebenwirkungen verbunden sind. Mehrere Meßwerte der Gesamtuntersuchung sind in der Tafel 1 aufgeführt. Erkennbar ist, daß bis auf die Blutsenkungswerte alle übrigen Werte so gut wie unverändert sind, woraus auch auf die Nebenwirkungsfreiheit der SANUM-Mittel geschlossen werden kann.

Zu untersuchen war insbesondere die Wirksamkeit von NIGERSAN-Zäpfchen. Da bei den angegebenen

BKS 11,49/23,73	GOT 9,49	GPT 12,33	γGT 18,49	Hb 15,87	Erys 4,83	K 1,25	H 5,40	HST 39,05	S 3,13	Alter 61,18
BKS 9,09/18,65				Hb 15,28	Erys 4,58	K 1,11	H 5,25	HST 39,86	S 3,24	
BKS 7,04/15,35	GOT 9,39	GPT 12,26	γGT 16,59	Hb 15,81	Erys 4,83	K 1,11	H 5,42	HST 40,10	S 3,04	

Tafel 1: Durchschnittliche Meßwerte aus klinisch-urologischer Untersuchung zur Wirksamkeit von NIGERSAN

Krankheitsbildern oft auch Infektionen mit Keimbelastungen vorliegen, wurde bei jedem Patienten die Anzahl der Keime in der Urin- sowie Prostatasekretkultur festgestellt. Während der NIGERSAN Therapie wurde eine Verabreichung von NOTAKEHL mit zwei Zäpfchen pro Woche vorgenommen, um auch Hinweise auf die an sich schon bekannte antibiotikaähnliche Wirkung dieses Mittels zu erhalten. Die NIGERSAN-Verabreichung wurde an diesen Tagen ausgesetzt. NIGERSAN wurde sonst an fünf Tagen in der Woche mit je einem Zäpfchen abends verabreicht. Die Behandlungsdauer lag zwischen vier und sechs Wochen.

Das positive Gesamtergebnis der Untersuchung kann hier schon insoweit umrissen werden, daß bei 36 der 54 behandelten Patienten sich nach der Therapie auch ein eindeutig verbes-

serter Urinstrahl zeigte (Bild 1). Die Ergebnisse und Meßwerte der Untersuchung im einzelnen sind in den hier gezeigten Diagrammen dargestellt, wobei insbesondere auch auf die Diagrammdarstellung zur Wirksamkeit und Verträglichkeit hinzuweisen ist.

Die Wirksamkeit der beiden SANUM-Präparate wurde von 23 Patienten als „sehr gut“ und von 24 Patienten als „gut“ beurteilt. Eine mäßige Wirksamkeit wurde von 4 Patienten bestätigt. Von 3 Patienten wurde eine Wirksamkeit verneint (Bild 2). Die Verträglichkeit wurde von 40 Patienten als sehr gut, von 12 als gut und nur von 2 Patienten als mäßig beurteilt (Bild 3). Nebenwirkungen blieben bei 49 Patienten aus; lediglich 5 Patienten klagten über leichte Beschwerden (Bild 4).

A: Gebessert . . . . . 66,6 %  
B: Leicht gebessert . . . . . 24,1 %  
C: Unverändert . . . . . 9,3 %

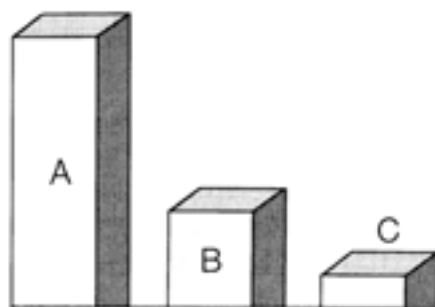


Bild 1: Beurteilung des Urinstrahlzustandes nach der SANUM-Therapie

A: Sehr gut . . . . . 42,6 %  
B: Gut . . . . . 44,4 %  
C: Mäßig . . . . . 7,4 %  
D: Keine . . . . . 5,6 %

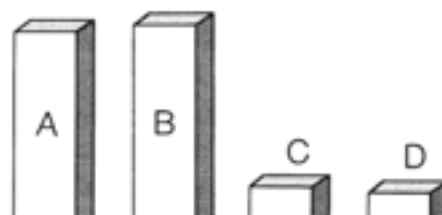


Bild 2: Beurteilung der Wirksamkeit der SANUM-Mittel nach Behandlung



A: Sehr gut . . . . . 74,1 %  
B: Gut . . . . . 22,2 %  
C: Mäßig . . . . . 3,7 %

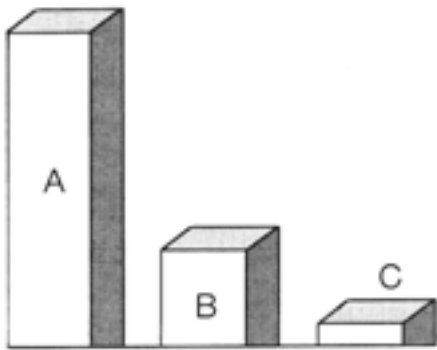


Bild 3: Beurteilung der Verträglichkeit der SANUM-Mittel

A: Keine Nebenwirkung . . . 90,7 %  
B: Nebenwirkung . . . . . 9,3 %

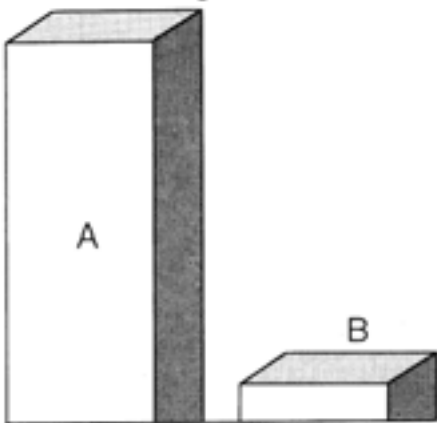


Bild 4: Beurteilung der Nebenwirkungen der SANUM-Mittel

### Ergebniskontrolle erfolgte durch Ultraschallaufnahmen

Die dargestellten Ergebnisse (Bilder 1 bis 4) beruhen auf Angaben der Patienten in Kombination mit ärztlichen Feststellungen. Zur Absicherung waren daher zusätzliche, objektive Befunde des Prüfarztes notwendig. Bei allen Patienten wurden daher zu Anfang der Behandlung zwei Ultraschallbilder von diesem Zustand erstellt, und zwar eines mit voller Blase und ein weiteres nach Entleerung der Blase. Diese Bilder geben Aufschluß über den Grad der Gewebedichte sowie über die Restharnmenge. Nach 14 Tagen und nach 4 Wochen wurde diese Kontrolle wie-

derholt, bei 4 Patienten auch noch einmal nach 6 Wochen.

Nach gründlicher Auswertung von 332 Ultraschallbildern konnte im Ergebnis eine Verkleinerung des Prostata-Adenom-Schalles mit einer Verminderung des Restharns objektiv bei fast allen Patienten beobachtet werden. Hierdurch konnten die zum Teil subjektiven Ergebnisse und die Wirksamkeit des Arzneimittels abgesichert werden.

### Besserungen bei Nykturie, Pollakisurie und Dysurie

In Fällen der Nykturie konnten deutliche Besserungen bei 11 Patienten registriert werden. Bei 31 Patienten ist eine Teilbesserung erzielt worden. Bei 12 Patienten war keine Besserung feststellbar. Diese Zahlen beruhen auch auf subjektiven Angaben der Patienten. Die Ergebnisse sollten nach meinen Erfahrungen aber unter dem Aspekt der sehr kurzen Behandlungsdauer und der geringen Dosis gesehen werden. Dies wird auch deutlich an dem noch zu schildernden Einzelfall, der 6 Wochen, d.h. über einen längeren Zeitraum mit höheren Dosierungen behandelt wurde. Das gilt sicher auch für die folgenden Fälle. Bei insgesamt 40 Fällen der Pollakisurie wurde die häufige Tagesmiktions bei 7 Patienten fast normalisiert. Bei 16 Patienten war eine gute Besserung feststellbar, wogegen bei 17 Patienten keine Besserung zu registrieren war. Bei der Dysurie ist eine totale Besserung für 13 von 25 Patienten eingetreten. Gute Besserung wurde bei 4 Patienten und eine leichte Besserung bei 2 Patienten festgestellt. Bei 6 Patienten zeigten sich keine Besserungen.

Die Blutsenkungswerte sind im Durchschnitt aller Patienten nach 4wöchiger Behandlung um ca. 50% gesunken, was in erster Linie als Hinweis auf die zusätzliche Verabreichung von NOTAKEHL innerhalb der NIGERSAN-Therapie anzusehen ist. Die pseudoantibiotische Wirkung von

NOTAKEHL zeigte sich deutlich in vielen Prostatasekret- und Urinkulturen, indem die Keimzahl in den Kulturen im Laufe der Behandlung klar abnahm. Der sich hieraus ergebende Forschungsansatz soll noch in künftigen Untersuchungen weiter verfolgt werden.

### Ein besonders interessanter Fall der Untersuchung

Bei einem besonders interessanten Krankheitsfall der hier besprochenen Untersuchung handelte es sich um einen 59-jährigen Patienten mit einem Prostata-Adenom ersten Grades, der außerdem an einer Prostatitis und an einer Colibakterien-Infektion litt. Seine Blutsenkungswerte lagen im Normbereich, auch seine Leberwerte und die restlichen urologischen Werte. In der Urinkultur wurden  $10^3$  Colibakterien gezüchtet. In der Prostatasekretkultur waren ebenfalls reichlich Colibakterien pro ml vorhanden. Die Ultraschall-Untersuchung der vollen Blase zeigte eine normale Kontur der Blase mit dichten Prostata-Schallechos. Nach der Entleerung der Blase wurde reichlich Restharn festgestellt.

Im Laufe der Behandlung wurden die üblichen Labor-Untersuchungen durchgeführt. Ohne wesentliche Veränderungen der Laborparameter zeigte sich nunmehr eine geringere Restharnmenge und eine erhöhte Blasenkapazität. Am Ende der Therapie sah man im Ultraschallbild eine normale Blasenkapazität mit normalen Konturen und nur schwachen Prostata-Schallechos. Die Resturinmenge war jetzt um fast die Hälfte geringer als am Anfang der Therapie. Auch der Urinstrahl hat sich deutlich gebessert. Der Patient braucht nachts nicht mehr zum Urinieren aufzustehen. Die Verträglichkeit der beiden SANUM-Mittel wurde von dem Patienten als sehr gut beurteilt. Die Dauer der Therapie betrug sechs Wochen; während dieser Zeit wurde, abweichend vom sonsti-



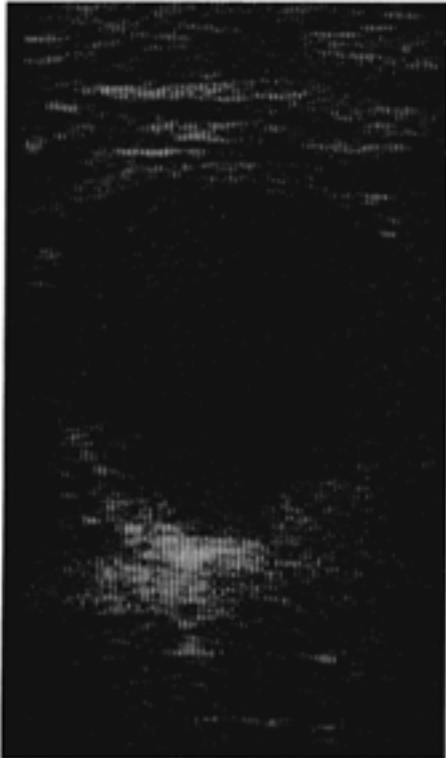


Bild 5: Ultraschallbild der vollen Blase des Patienten mit dichtem Prostataschall zu Anfang der Behandlung

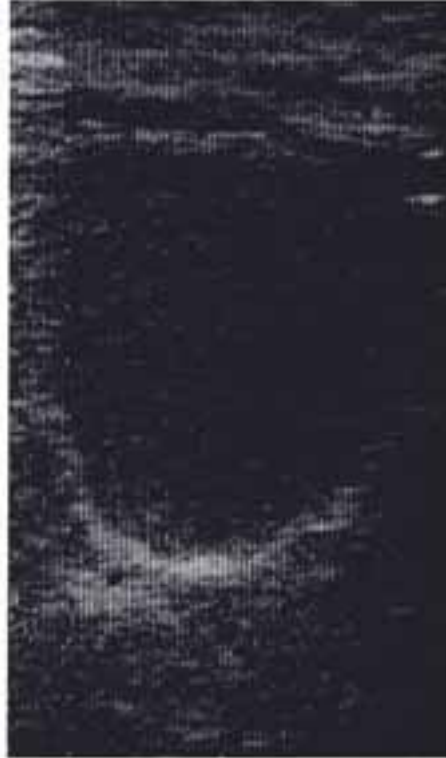

Bild 7: Ultraschallbild der vollen Blase des Patienten nach Abschluß der sechswöchigen Therapie

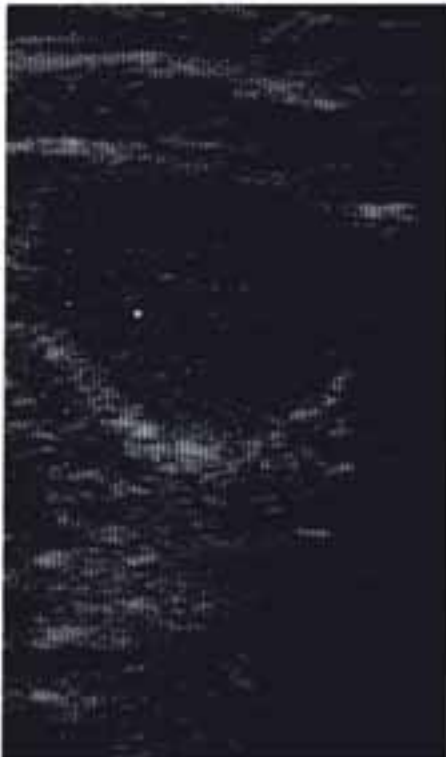

Bild 6: Ultraschallbild der entleerten Blase des Patienten mit großer Resthammenge zu Anfang der Behandlung



Bild 8: Ultraschallbild der entleerten Blase des Patienten nach Abschluß der sechswöchigen Therapie

gen Therapieschema, zur täglichen Behandlung morgens ein Zäpfchen NOTAKEHL D3 und abends ein Zäpfchen NIGERSAN D3 verabreicht. Bei der Untersuchung nach der sechswöchigen Therapiedauer zeigten sich die Urin- und Prostatasekretkulturen von diesem Patienten fast normalisiert. Auch das ist als ein überzeugendes Ergebnis anzusehen.