



# Die Schwermetallausleitung in der zahnärztlichen Praxis

von Frank Spoden

Die Schwermetallausleitung spielt in der modernen ganzheitlichen Zahnheilkunde eine immer größer werdende Rolle und ist aus den meisten Therapiekonzepten nicht mehr wegzudenken.

Im Aufklärungsgespräch kommt bei den Patienten immer wieder Unverständnis über die Notwendigkeit einer Ausleitung auf; man habe diese Füllungen – in erster Linie Amalgamfüllungen – bereits seit Jahren und habe keinerlei Probleme damit gehabt. Doch ebenso häufig trifft man auf das andere Extrem, dass Patienten nur dem Amalgam die Schuld für ihre Beschwerden geben und neben der Amalgamentfernung keine weitere Behandlung wünschen, wie z.B. Entfernung des Metall-Mixes aus dentalen Legierungen und Austausch gegen biokompatible und einheitliche Dentalmetalle.

## Entstehung von Schwermetallbelastungen aus dentalen Werkstoffen

In der Bundesrepublik, wie auch in anderen industrialisierten Ländern wird es als normal angesehen, dass die Menschen mehrere Amalgamfüllungen in ihren Zähnen haben. In den unterschiedlichsten Publikationen aus der konventionellen Zahnmedizin wird immer wieder die nicht vorhandene toxische Gefährdung aus Amalgamfüllungen angesprochen. Auch wird es als normal angesehen, dass in der zahnmedizinischen Versorgung viele unterschiedliche Metalle und Metall-Legierungen verwendet werden. Als Kind bekam man die ersten Löcher

mit Amalgam versorgt. Im Laufe des Lebens leiden die Zähne immer mehr, sodass sie nicht mehr mit Füllungen versorgt werden können und statt dessen mit Metallkronen der unterschiedlichsten Zusammensetzung restauriert werden.

Die gesetzlichen Krankenkassen in Deutschland übernehmen nur die keramische Verblendung im Oberkiefer der jeweils ersten 5 Zähne, im Unterkiefer der ersten 4 Zähne. Gerade da, wo die großen, gefüllten Zähne sich befinden, nämlich im Backenzahnbereich, wird nur eine Vollgusskrone von den Kassen übernommen. Doch auch dazu zahlen die gesetzlichen Krankenkassen nur bis zu 20,— DM pro Zahn (nicht pro Gramm Metall). Hier kommt es häufig zum falschen Verständnis von Sparen und der Patient möchte eine edelmetallreduzierte Legierung, die weniger kostet aber auch weniger stabil im Mundmilieu ist.

Dies führt zwangsläufig zu einer Ansammlung von unterschiedlichsten Dental-Legierungen (Legierungen sind Zusammensetzungen aus verschiedenen Metallen, die gemeinsam vergossen und in Form einer Zahnkrone auf den zerstörten Zahn gesetzt werden). Bereits hier entsteht ein galvanisches Element – eine Mundbatterie!

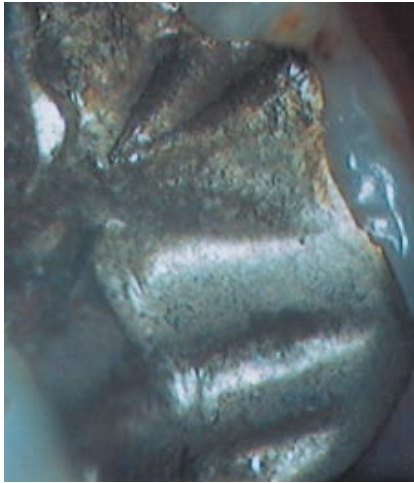Doch schon eine einzige Füllung kann zu einem Problem werden, da Amalgamfüllungen in der Regel mit der Hand gestopft werden, d.h. der Zahnarzt verdichtet das Material mit einem Kugelstopfer. Somit ist der Verdichtungsdruck immer wieder unterschiedlich. Um dieses Defizit

auszugleichen, wurden Amalgamkondensierer in Form eines Winkelstückes hergestellt, die an die Behandlungseinheit angeschlossen werden und mit gleichem Schwingungsverhalten das Amalgam in dem Zahn verdichten. Nach dem Festwerden dieser Füllungen werden mit Schnitzinstrumenten die Fissuren („Berge und Täler“) in die Oberfläche geschnitten, um die anatomische Oberfläche des zerstörten Zahnes möglichst naturgetreu wieder herzustellen. Die Kaubewegungen mit dem Gegenkiefer sollen auf diese Weise reibungslos verlaufen. Danach wird die Oberfläche vopoliert (brüniert) und erst nach mehreren Tagen auf Hochglanz poliert. Somit erreicht man bei diesen Füllungen eine sehr ordentliche Oberfläche, deren Härte mit der von Gussfüllungen mithalten kann. Allerdings können die Kontaktflächen der Füllungen zu den Nachbarzähnen nicht poliert werden, daher hat man schon jetzt in ein und derselben Füllung Unterschiede der Härte, der Verdichtung sowie der Oberflächenpolitur, und es entsteht bereits die erste kleine Mundbatterie.

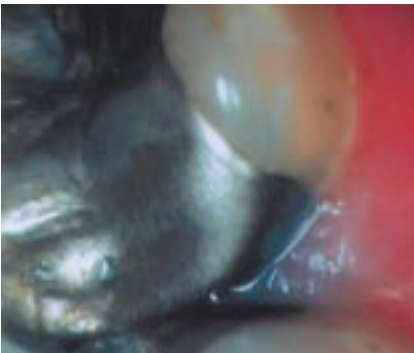
In dem Fall, dass zusätzlich noch ein anderes Metall bzw. eine andere Metall-Legierung in den Mund kommt, sind beide mit Speichel gut verbunden, und wieder ist eine Mundbatterie fertig. Sie ist jetzt allerdings noch viel stärker und auch in der Lage, das weniger edle Material (in der Regel Amalgame) aufzulösen und zu spalten. Die sonst so hochgelobte Stabilität dieser Mischung verringert sich, und das Material zersetzt sich. Dies kann besonders ein-



drucksvoll in Abbildung 1 an der porösen Oberfläche gesehen werden.



Besondere Komplikationen und spätere parodontale und immunologische Probleme entstehen durch die Einlagerungen des freien Silbers in die Zahnfleischtasche. Derartige Ansammlungen imponieren durch eine bläuliche Imprägnation des Zahnfleisches (Abbildung 2).



Solche Ablagerungen findet man bei Patienten mit Metallmischungen besonders an den Versorgungen mit höherwertigen Metall-Legierungen. Dort entstehen häufig parodontale Probleme mit Blutungen und Taschenbildungen. Diese Ansammlungen sind noch lange nach einer möglichen Extraktion des Zahnes vorhanden und müssen stets chirurgisch beseitigt werden.

Bei den in den Abb. 1 und 2 gezeigten Amalgamfüllungen handelt es sich um 16 Jahre alte, in der Zahnklinik Göttingen gelegte Füllungen. Die Umstände, unter denen diese Restaurationen hergestellt worden

sind, kann man also als optimal bezeichnen. Trotzdem zeigen die Füllungen, die nicht in direktem Kontakt zu einer Goldkrone stehen, extreme Auflösungserscheinungen. Die Oberflächen der Füllungen weisen Hunderte von kleinen schwarzen Kratern auf als Zeichen der Auflösung und Zersetzung dieser angeblich extrem stabilen Amalgamfüllungen.

Denkt man jetzt den Fall weiter, wie sich die Mundmilieusituation (pH-Wert des Speichels) durch die Ernährung (säurehaltige Lebensmittel, Getränke etc.) ständig ändert, so kann man leicht nachvollziehen, welche chemischen Kräfte wirken, die diese unterschiedlichen Metallkompositionen aufbrechen, aufspalten und zersetzen. Die entstandenen Produkte werden verschluckt, über die Mundschleimhaut resorbiert oder eingeatmet.

In der täglichen Praxis findet man bei nahezu jedem Patienten ein Metallgemisch. Eine besondere zahnmedizinische und zahntechnische Leistung eines „sanierten“ Patienten brachte es auf sage und schreibe 15 verschiedene Metall-Legierungen. Der Patient hatte eine sehr hohe Summe bezahlt; doch offensichtlich war diese Sanierung nicht gedacht, um die Gesundheit des Patienten zu stärken.

**Somit ergibt sich eine klare Forderung für die tägliche Praxis:** Vermeidung, bzw. Verminderung der unterschiedlichen Metall-Kompositionen im Mund der Patienten. Wenn ein Metall verwendet werden muss, dann nur ein und dasselbe (dies ist technisch heute durchaus möglich). Mehrere Wochen vor Beginn der Defektdarstellung (also der ersten Entfernung von alten Füllungen und Restaurationen) muss eine Schwermetallausleitung einsetzen, um den Patienten und seinen Stoffwechsel für diese Behandlung vorzubereiten und überhaupt in die Lage zu versetzen, diese Behandlung schadlos zu überstehen.

Aus der Erfahrung zeichnet sich langsam ab, dass pro Sitzung nur max. 2-3 Füllungen (je nach Größe) entfernt werden dürfen. Diese Entfernung muss unter strengen Kautelen zum Schutz des Patienten, aber auch zum Schutz des zahnärztlichen Personals durchgeführt werden. Häufig wird nämlich vergessen, dass Zahnarthelferinnen und auch Behandler länger und häufiger diesen Noxen und Toxinen ausgesetzt sind. Deshalb liegt die Vermeidung von Quecksilberdämpfen auch und gerade im Interesse der Beteiligten. Darum sollten auch Zahnärztinnen und Zahnärzte und ihre Mitarbeiterinnen und Mitarbeiter eine regelmäßige Schwermetallausleitung durchführen.

### **SANUM-Ausleitungskur**

Für die Schwermetallausleitung gibt es viele widersprüchliche Verfahren mit einer sehr unterschiedlichen Effizienz und einer sehr unterschiedlichen Verträglichkeit für die Patienten. Für mich ist nach 15 Jahren Praxis mittlerweile die Ausleitung mit SANUM-Präparaten ein sehr wirksames Verfahren, das alle Forderungen erfüllt. Die Patienten fühlen sich bereits nach 1 bis 2 Wochen ab Beginn der Einnahme äußerst wohl. Häufige Beschwerden, wie zum Beispiel Muskelschmerzen, Kopfschmerzen, allgemeine Schwäche und Unwohlsein, innere Unruhe und Konzentrationsmängel verschwinden sehr schnell, sogar ohne dass die Metalle entfernt worden sind. Nach der Entfernung muss diese Ausleitung je nach Schwere noch einige Wochen bis Monate durchgeführt werden.

Wichtiger Aspekt der Ausleitung ist auch die Substitution von Mineralien, wie zum Beispiel Zink und Magnesium. Weiterhin ist die Tagesdosis der SANUM-Ausleitung recht preiswert, was die Akzeptanz durch die Patienten stark erhöht.



Die Ausleitung beinhaltet USNEABASAN, Bartflechte, (2 mal täglich 5 Tropfen), MAPURIT (1 Kapsel mittags), ZINKOKEHL (5 Tropfen abends) und evtl. auch SELENOKEHL (5 Tropfen morgens).

Wenn eine entsprechende Schwermetallmobilisierung bewirkt und provoziert werden soll, muss man sich aber darüber im klaren sein, dass dieser Patient in der Lage sein muss, diese mobilisierten Gifte auch auszuscheiden. Der immer häufiger anzutreffenden Darminsuffizienz wurde durch eine Erweiterung der Schwermetallausleitungskur durch SANUM Rechnung getragen. Durch die Hinzunahme von OKOUBASAN und LUFFASAN in die Kur wird der Forderung nachgekommen, auch die Entsorgung der Produkte über den Darm zu fördern.

Somit stellt sich die **aktuelle** SANUM-Kur zur Ausleitung von Schwermetallen, Toxinen und Stoffwechselschlacken, wie folgt dar:

- USNEABASAN (5 Tropfen morgens) und OKOUBASAN D2 (5 Tropfen morgens) im täglichen Wechsel von Montag bis Freitag,
- Am Samstag und am Sonntag jeweils eine Tablette LUFFASAN D4,
- MAPURIT täglich eine Kapsel am Mittag, ZINKOKEHL D3 (täglich 5 Tropfen abends).

Mit dieser neuen SANUM-Ausleitungstherapie habe ich z.Zt. rund 35 Patienten in einem Zeitraum von 4 Wochen behandelt. Die Ergebnisse sind noch deutlicher als mit der alten Ausleitung. Bei einem Teil der Patienten kommt es zu Erstverschlimmerungen, die aber nach kurzer Zeit zu einem weit besseren Befindenzustand führen. Daher sollte die Kur mit niedrigen Anfangsdosierungen von USNEABASAN und LUFFASAN begonnen werden.

Abschließend ist festzustellen, dass im Rahmen einer ganzheitlichen zahnärztlichen Behandlung nie auf

eine Schwermetallausleitung verzichtet werden sollte. Die Patienten sind deutlich schneller beschwerdefrei und einer weiteren Behandlung wesentlich zugänglicher.

Erst wenn sich eine zahnärztliche Prophylaxe in der Bevölkerung breitflächig durchsetzen kann, können Belastungen mit Dentallegierungen verhindert werden, und erst wenn die Kinder und Eltern keine Zahndefekte mehr haben, kann auf eine derartige Prophylaxe verzichtet werden. □

Anschrift des Autors:

Zahnarzt Frank Spoden  
Ganzheitliche Zahn-Medizin  
Chronische Schmerzzustände in  
Kopf-, Kiefer-, Gesichtsbereich  
Kampstrasse 3  
37547 Kreiensen  
Tel.: (0 55 63) 60 88  
Fax: (0 55 63) 59 93  
E-Mail: Frank.Spoden@t-online.de  
Homepage:  
<http://www.zahnarzt-spoden.de>